

ISSN 2305-7742



ВЕСТНИК

МОЛОДЫХ УЧЕНЫХ

**Республики
Башкортостан**

№ 4

Уфа - 2012

**Региональное отделение общероссийской общественной организации
«Российский союз молодых ученых» в Республике Башкортостан**

**Общество с ограниченной ответственностью
«Агентство инновационных систем»**

Научный журнал

**Вестник молодых ученых
Республики Башкортостан**

Основан в декабре 2010 года

№ 4

Уфа – АИНСИ - 2012

Редакционная коллегия:

Главный редактор: А.Е. Стрижков (канд. мед. наук, доцент)

Заместитель главного редактора: А.Д. Назыров (канд. биол. наук, доцент)

Ответственный секретарь: Д.Ю. Рыбалко (канд. мед. наук, доцент)

Члены: Э.Ф. Аглетдинов (доктор мед. наук, профессор), Д.А. Ахметзянов (доктор тех. наук, профессор), О.А. Баулин (канд. тех. наук, доцент), Г.Ф. Галиева (канд. эконом. наук, доцент), Б.Р. Кулуев (канд. биол. наук, с.н.с.), Р.В. Насыров (канд. тех. наук, канд. фарм. наук, доцент), М.З. Файрушина (канд. полит. наук, н.с.).

Состав редакционного совета журнала:

Абдрахманов Д.М. (канд. филос. наук, доцент), Барсукова Д.Ф. (канд. пед. наук, доцент), Важдаев К.В. (канд. тех. наук, доцент), Гизатуллин Т.Р. (канд. мед. наук, н.с.), Елизарьев А.Н. (канд. тех. наук, доцент), Кутлияров А.Н. (канд. эконом. наук, доцент), Пескова Д.Р. (канд. эконом. наук, доцент), Тарасенко О.С., Хакимова Э.Р. (канд. юрид. наук), Шайхутдинов Р.Р. (канд. искусствоведения, профессор), Шарафуллина Р.Р. (канд. эконом. наук, доцент).

Адрес редакции:

450008, Уфа, ул. Кирова, 1. офис 410 (юридический).

450000, Уфа-центр, а/я 1744 (для переписки).

E-mail: vestnikmurp@ainci.ru

Авторские права:

Редакция не несет ответственности за содержание. Ответственность за достоверность представленных сведений несут их авторы. Перепечатка материалов журнала только с разрешения редакции.

Научные материалы рецензированы.

Печатается при поддержке Министерства экономического развития Республики Башкортостан и Министерства молодежной политики и спорта Республики Башкортостан

Издательство и печать ООО «АИНСИ». Тираж 500 экз. Заказ № 15.

Содержание

Раздел 1. АНАТОМИЯ ЧЕЛОВЕКА И ЖИВОТНЫХ. МОРФОЛОГИЧЕСКАЯ АНТРОПОЛОГИЯ	5
Абрамова А.П., Пуцкина А.М. К вопросу о строении миокарда желудочков сердца человека	5
Костенко К.А., Литовка К.В. Определение асимметрии в строении плечевого сустава	11
Костина Ю.В. Клеточный состав синовиальной жидкости сумок коленного сустава человека	16
Куланбаева Э.Х., Апканиева О.В., Мусалимова А.Р., Иманова В.Р. Опыт использования акриловой художественной краски «LADOGA 331» для окраски музейных препаратов на кафедре анатомии человека БГМУ	21
Насибуллина Л.Г., Бикмуллин Р.А. Проекционная топография сосудов, нервов и мышц подошвы	25
Нуриманов Р.З., Стрижков А.Е. Особенности строения связочного аппарата тазобедренного сустава человека в пре- и неонатальном онтогенезе	32
Ризванова А.Х., Исхаков Х.Р., Стрижков А.Е. Трехмерная компьютерная модель передней группы мышц бедра в неонатальном онтогенезе	35
Саакян А.Р., Бобков П.С., Теличко С.И., Дробленков А.В., Карелина Н.Р. Строение веноулярных сосудов и синусоидов печени новорождённых	41
Фахритдинов Э.А., Сафина Э.В., Стрижков А.Е. Остеометрия позвоночника у студентов юношеского возраста г. Уфы	47
Халиуллин М.И., Латыпов Ф.И., Махмудова А.А., Дильмухаметова Л.М. Строение переходной зоны синовиальной мембраны коленного сустава у плодов, детей и подростков	51
Ялунин Н.В. Морфология предсердно – желудочкового отдела проводящей системы сердца плода человека 22 – 27 недель развития	57
Ялунин Н.В., Спирина Г.А. Способ выделения предсердно – желудочкового отдела проводящей системы сердца плодов человека с помощью сапфирового микролезвия с держателем	63
Раздел 2. ГИСТОЛОГИЯ. ПАТОЛОГИЧЕСКАЯ АНАТОМИЯ	69
Антонова Л.М. Аналитический обзор состояния миокарда при экспериментальном диабете	69
Бриллиант А.А., Сазонов С.В. Исследование зависимости пролиферации от уровня экспрессии HER2 neu в клетках карциномы молочной железы с использованием иммуногистохимического метода окраски	72

Коньшев К.В., Бриллиант А.А., Сазонов С.В. Экспрессия рецепторов к половым гормонам клетками карциномы молочной железы в регионарных метастазах	77
Лутфуллина Д.А., Степанов Д.С. Морфофункциональное состояние периферических эндокринных желез в динамике постурановой инкорпорации	80
Мустафин Т.И., Дивеева Г.Д. Гистоэнзиматическая характеристика кожи и мышц нижней конечности при диабетической гангрене	87
Новикова Е.А., Сахнин А.Д., Сазонов С.В. Исследование уровня экспрессии топоизомеразы IIА в клетках карциномы молочной железы и ее прогностическое и предиктивное значение	93
Румянцев Е.Е., Атаев И.А. Кулик Н.А. Участие эндотелиоцитов сосудов микроциркуляторного русла миокарда в фибропластическом процессе при адренергическом варианте острого стресса	99
Шишкина В.В. Морфоэнзиматические особенности состояния тощей кишки в условиях отдаленных пострадиационных последствий γ - облучения малых доз	105

Раздел 1. АНАТОМИЯ ЧЕЛОВЕКА И ЖИВОТНЫХ.
МОРФОЛОГИЧЕСКАЯ АНТРОПОЛОГИЯ

УДК 611.127

© Абрамова А.П., Пуцкина А.М., 2012.

**К ВОПРОСУ О СТРОЕНИИ МИОКАРДА ЖЕЛУДОЧКОВ
СЕРДЦА ЧЕЛОВЕКА**

Абрамова А.П., Пуцкина А.М.

Тверская государственная медицинская академия (Тверь, Россия)

Абрамова А.П., Пуцкина А.М. К вопросу о строении миокарда желудочков сердца человека // Вестник молодых ученых Республики Башкортостан. – 2012, № 4. – С. 5-10.

Резюме. Общеизвестным, и описанным во всех классических учебниках по анатомии человека является тот факт, что миокард желудочков имеет трехслойное строение. Однако вопреки всему споры об устройстве миокарда все еще продолжаются. В 1957 г. испанский ученый Ф. Торрент-Гуасп продемонстрировал факт того, что сердечная мышца представляет собой «полосу» миокарда. Целью нашего исследования было осуществить препарирование миокарда желудочков сердца в единую мышечную ленту и на практике подтвердить опыт ученого Торрента-Гаспа о строении сердца как единого мышечного пласта. Объектами исследования послужили 20 препаратов сердец человека мужского и женского пола, взятые от трупов, смерть которых не связана с заболеваниями сердечно-сосудистой системы. Нам удалось повторить опыт ученого на практике и на основании проделанного исследования мы сделали вывод о том, что сердце разворачивается в единую мышечную ленту. Актуальность данного исследования заключается в том, что в современной медицине существуют заболевания, этиология и клиническое течение которых необъяснимы с точки зрения классической теории строения сердца. Одним из таких заболеваний является изолированная гипертрофия межжелудочковой перегородки, причиной развития которой являются особенности строения сердца, которые объясняет теория однослойного спирального строения Ф. Торрент-Гуасп.

Ключевые слова: сердце, строение миокарда, единая мышечная полоса, препарирование, спираль, теория.

Abramova A.P., Putsikina A.M. Some facts about morphology of myocardial muscle of the human heart // Bulletin of Young Scientists of the Republic of Bashkortostan. - 2012, № 4. – P. 5-10.

Abstract. The most generally accepted theory of the morphology of heart is theory about 3 layers. Nevertheless arguments about the structure of heart still exist. In 1957 Spanish scientist F. Torrent-Guasp had demonstrated the muscular of heart as a unite muscular band. The aim of our research was to prepare muscular of heart in a unite muscular band in practice, and confirm the experience of Torrent-Guasp. Objections of our research was 20 hearts, prepared from corpses of people, which death was not allied with diseases of heart-vascular system. We managed to reattempt scientist's experience.

Based on the results of research, we came to the conclusion, that heart really can unwrap in a unite muscular band. Significance of our research can be illustrated by fact, that in up-to-date medicine still exist diseases which etiology and clinical progression can not be capable of explanation by the classical theory about morphology of heart. One of this medical condition is isolated hypertrophy of interventricular septum. Efficient causes of it are anatomic features of heart, which F. Torrent-Guasp's theory explain by idea of one-layered spiral structure of the heart.

Key words: heart, morphology of myocardial muscle, unite muscular band, preparation, spiral, theory.

Стремление врача понять, что такое сократимость, сократительные свойства, сократительная способность миокарда, словом все, что имеет прямое отношение к его функции, которая выражается особой ритмичной работой на протяжении многих десятилетий, при этом с невероятно высоким КПД – закономерно, ибо сердце является источником жизни.

Общепринятым, и описанным во всех классических учебниках по анатомии человека является тот факт, что миокард желудочков состоит из трех взаимоперпендикулярных слоев, которые начинаются на правом и левом фиброзных кольцах, а также фиброзных треугольниках, и устьях аорты и легочного ствола. Причем наружный косо направленный слой от правого фиброзного кольца направляется к верхушке сердца, делает завиток, и направляется к левому фиброзному кольцу, образуя внутренний косо направленный слой левого желудочка. Аналогично наружный косо направленный слой левого желудочка от левого фиброзного кольца идет вниз и также образуя завиток направляется к правому фиброзному кольцу, являясь внутренним косо направленным слоем правого желудочка. Между этими слоями расположены циркулярно направленные волокна, образующие средний слой.

Однако вопреки всему споры об устройстве миокарда все еще продолжаются. В 1957 г. испанский ученый F. Torrent-Guasp продемонстрировал факт того, что сердечная мышца представляет собой «полосу» миокарда. Он стал «первооткрывателем хорошо забытой новой теории строения и функции миокарда». Демонстрация F. Torrent-Guasp рассечения сердца в определенной последовательности убеждает в том, что миокард разворачивается в одну «полосу», имеющую начало и конец, образованные аортой и легочной артерией. Феномен полосы миокарда, свернутой в виде спирали стал отправной точкой для изучения и создания новой концепции его анатомии и движения.

Действительно, после анатомического препарирования сердечной мышцы, она похожа на «полосу» или «ленту». Широкая ее часть названа основным или базальным циклом (первый виток спирали), за которой следует более узкая часть, завернутая во второй виток спирали, образующий верхушку сердца, он назван апикальным циклом. Развернутая часть апикального цикла превращает миокард в цельную единственную мышечную полосу.

Целью нашего исследования было осуществить препарирование миокарда желудочков сердца в единую мышечную ленту и на практике подтвердить опыт американского ученого Торрента-Гаспа о строении сердца как единого мышечного пласта. Объектами исследования послужили 20 препаратов сердец человека мужского и женского пола, взятые от трупов, смерть которых не связана с заболеваниями сердечно-сосудистой системы. (Также для сравнения были отпрепарированы 10 свиных сердец)

При разворачивании миокарда никакого медицинского инструментария не использовалось, все манипуляции производились вручную по специальной методике, разработанной нами самими в ходе исследования. На рис. 1 и 2 вы видите препараты до и после методов обработки.

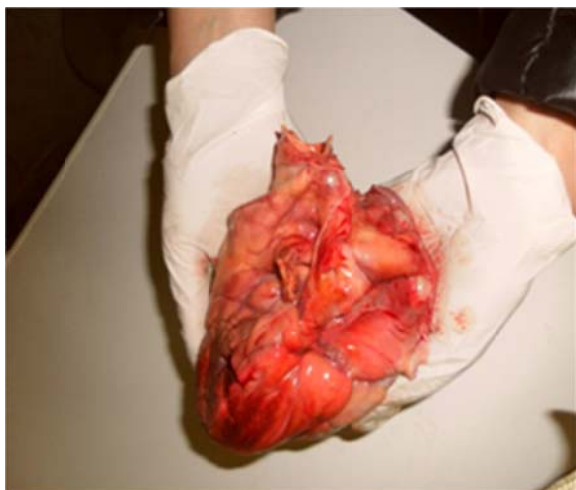


Рис.1. Препарат сердца до обработки

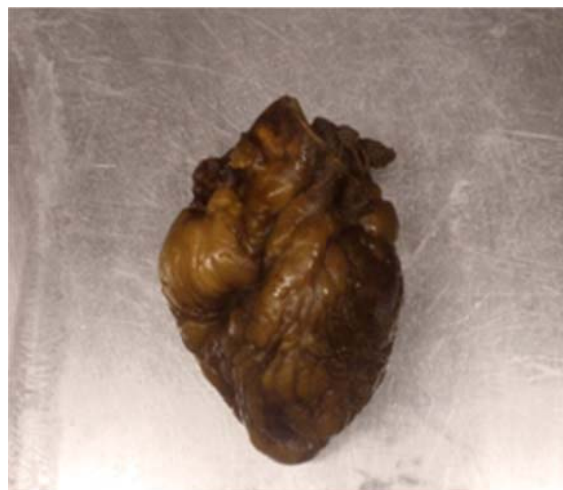

Рис.2. Препарат сердца после обработки

Поскольку разворачивали только миокард желудочков, предсердия удалялись.

Местом, от которого начинается разворот единого мышечного пласта является передняя межжелудочковая борозда (рис.4). И здесь

хорошо видно, что наружные косо направленные волокна обоих желудочков взаимоперпендикулярны. Мы взяли участок миокарда этой области увидели, что на препарате имеются разно направленные мышечные пучки, не разделенные соединительно-тканной перегородкой (рис. 5).

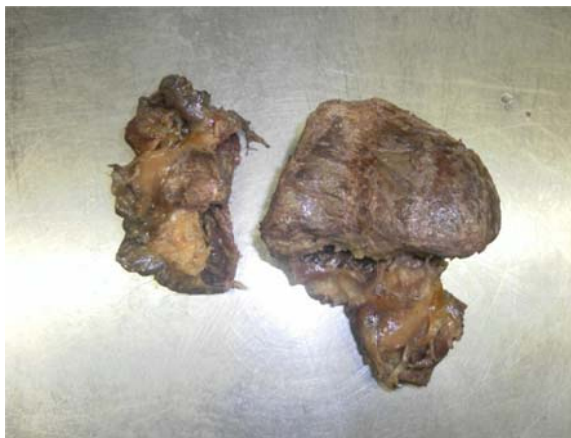

Рис. 3. Миокард желудочков отделен от миокарда предсердий.

Поскольку стенка правого желудочка отслаивалась одним пластом (рис.6), мы решили также сделать гистологический анализ его стенки. Как видно на препарате, в стенке отчетливо просматриваются слои из разнонаправленных волокон (рис.7).



Рис. 4. Место разворота единого мышечного пласта.

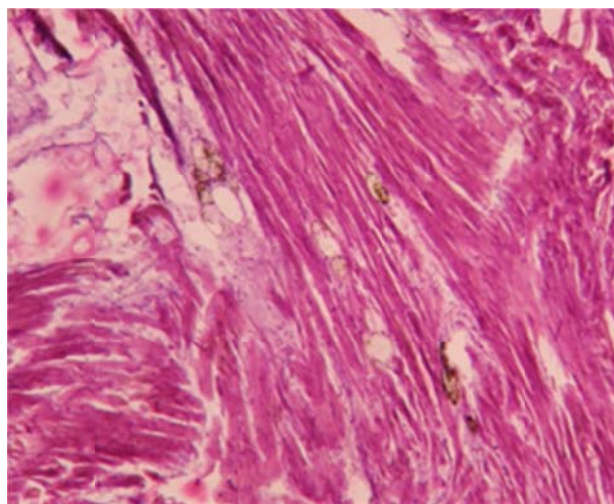


Рис. 5. Миокард области передней межжелудочковой борозды.

Стенка правого желудочка отслаивалась вместе с легочным стволом (рис 8). Вслед за этим раскручивался наружный косо направленный слой левого желудочка. При этом видимые пучки миокарда обоих желудочков были единым целым (рис. 9).

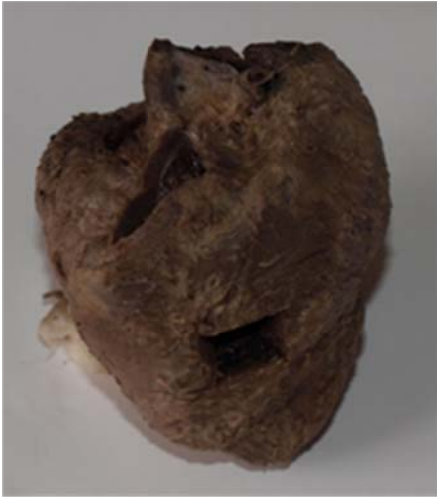

Рис.6. Стенка правого желудочка.

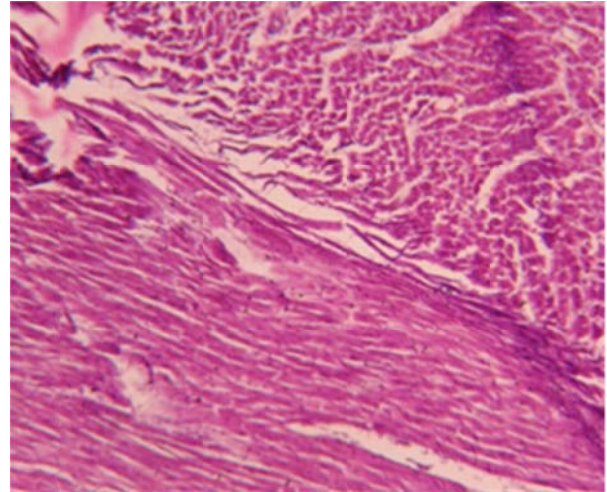


Рис.7. Стенка правого желудочка.

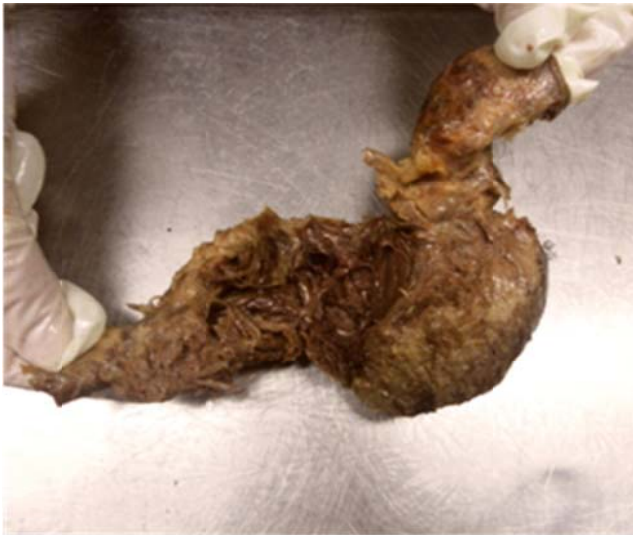

Рис. 8. Стенка правого желудочка и легочный ствол.

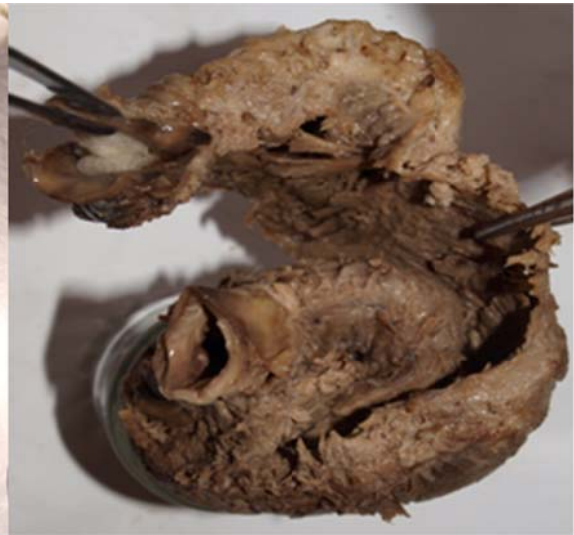

Рис. 9. Единый миокард обоих желудочков.



Рис. 10. Волокна миокарда в области завитка сердца.



Рис. 11. Легочный ствол наверху и справа.




Рис. 12. Аорта внизу и слева.

На верхушке сердца наружные волокна образовывали завиток (рис. 10) и поднимались кверху, переходили в более глубокий слой, и, как видно на препарате, лента скручивалась таким образом, что легочный ствол был наверху и справа (рис.11). А аорта внизу и слева (рис. 12).

На основании проделанного исследования мы сделали следующий вывод: миокард желудочков сердца разворачивается в единый мышечный пласт. Вопреки существованию классической теории о трехслойном строении сердца, на практике сердце разворачивается в единую ленту по методике Торрента-Гаспа. Актуальность данного исследования заключается в том, что в современной медицине существуют заболевания, этиология и клиническое течение которых необъяснимы с точки зрения классической теории строения сердца. Одним из таких заболеваний является изолированная гипертрофия межжелудочковой перегородки, причиной развития которой являются особенности строения сердца, которые объясняет теория однослойного спирального строения F. Torrent-Guasp.

Литература

1. Torrent-Guasp F., Buckberg G. D., Clemente C. et al. The structure and function of the helical heart and its buttress wrapping. I. The normal macroscopic structure of the heart. *Semin. Thorac. Cardiovasc. Surg.* 2001; 13 (4): 301—319.
2. Torrent-Guasp F., Kosica M. J., Corno A. F. et al. New understanding of the heart structure and function. *Eur. J. Cardiothorac. Surg.* 2005; 27 (2): 191—201.

Научные руководители: член-корр. РАМН, д.м.н., профессор Баженов Д.В.; к.м.н., доцент Блинова Н.В; к.м.н., доцент Баженов Н.Д.

УДК 611.727.2.06:616 – 073.75

© Костенко К.А., Литовка К.В., 2012.

ОПРЕДЕЛЕНИЕ АСИММЕТРИИ В СТРОЕНИИ ПЛЕЧЕВОГО СУСТАВА

Костенко К.А., Литовка К.В.

Кубанский государственный медицинский университет (Краснодар, Россия)

Костенко К.А., Литовка К.В. Определение асимметрии в строении плечевого сустава // Вестник молодых ученых Республики Башкортостан. – 2012, № 4. – С. 11-16.

Резюме. Целью работы является определение билатеральной асимметрии в строении плечевых суставов. Было исследовано 50 снимков плечевых суставов людей в возрасте 18-60 лет (27 женщин и 23 мужчин). Нами использовался метод рентгеноанатомии и морфологической геометрии. Изучали показатели: дуговой градус головки плечевой кости, дуговой градус суставной впадины, вычисляли разность между дуговым градусом головки плечевой кости и дуговым градусом суставной впадины. Выраженной билатеральной асимметрии по разности между дуговым градусом головки плечевой кости и дуговым градусом суставной впадины в целом по группе, в группе мужчин и в группе женщин не обнаружено.

Ключевые слова: рентгеноанатомия, асимметрия, плечевой сустав.

Kostenko K.A., Litovka K.V. Definition acimmetrii shoulder joint in the structure // Bulletin of Young Scientists of the Republic of Bashkortostan. - 2012, № 4. – P.11-16.

Abstract. Determination of bilateral asymmetry in the structure of the shoulder joint as a morphological basis in the event of dislocation. A study was 50 shots shoulder joints of people aged 18-60 years (27 women and 23 men). Rentgenanatomy We used a method and morphological geometry. Studied the performance degree arc of the humeral head, arc degree acetabulum, calculates the difference between the degree arc of the humeral head and glenoid cavity. Degree arc, the expression of bilateral asymmetry and the difference between the degree arc of the humeral head and the glenoid cavity arc degrees were found.

Key words: rentgenanatomy, asymmetry, shoulder joint.

До настоящего времени к актуальным проблемам артрологии относятся вопросы количественного изучения асимметрии суставов. Плечевой сустав – наиболее подвижный сустав человеческого тела. Уменьшение стабильности плечевого сустава, способствующее появлению вывихов, является морфологически обусловленным состоянием. Частота вывихов плечевого сустава составляют более половины от числа всех вывихов. У мужчин вывихи встречаются в 5 раз чаще, чем у женщин; в большинстве случаев подвержен им правый плечевой сустав [3]. У 84% здоровых людей разница в величине смещения в левом и правом суставах превышает 3 мм [4].

В доступной нам литературе данных по количественному изучению асимметрии костных структур плечевого сустава обнаружено не было, что и определило цель работы: количественное исследование билатеральной асимметрии в строении костных структур плечевого сустава.

МАТЕРИАЛЫ И МЕТОДЫ

Объектом исследования стали 50 рентгеновских снимков плечевых суставов лиц обоего пола (27 женщин и 23 мужчины) в возрасте от 18 до 60 лет без механических повреждений сустава и признаков системных заболеваний, сделанные в задней-аксиальной проекции. Снимки были предоставлены архивом ГБУЗ ГБ № 2 “ КМЛДО” г. Краснодара. Использованы метод рентгеноанатомии [1] и геометрические методы исследования [6] морфологических объектов свойство срединных перпендикуляров, проведенных к хордам данной окружности пересекаться в ее центре. Алгоритм исследования следующий: 1) проведение полуокружности (на медиальной части овала суставной впадины лопатки) 2) выстраивание двух хорд; 3) восстановление к ним срединных перпендикуляров; 4) определение точки пересечения срединных перпендикуляров (центр окружности); 5) определение дугового градуса равного угловому градусу. Изучали следующие показатели: дуговой градус головки плечевой кости (ДГПК), дуговой градус суставной впадины (ДГСВ), вычисляли разность между дуговым градусом головки и дуговым градусом суставной впадины. Обработка результатов проводилась методами вариационной статистики с использованием программы «Statistica 6».

РЕЗУЛЬТАТЫ И ОБСУЖДЕНИЕ

Результаты проведенного исследования показали, что в целом по группе ни по одному из представленных показателей достоверных различий между правой и левой сторонами выявлено не было (рис.1).

Дуговой градус суставной впадины правого плечевого сустава составил $129,4 \pm 2,4$; левого плечевого сустава – $127,0 \pm 2,9$; дуговой градус головки правой плечевой кости – $187,14 \pm 2,2$; левой плечевой кости – $187,69 \pm 2,9$; разность между ДГПК и ДГСВ в правом плечевом суставе составила $57,5 \pm 2,4$; в левом – $59,6 \pm 2,9$ устав в рассматриваемой группе в целом (табл.1).

Таблица 1.

Асимметрия в показателях плечевого сустава (в группе в целом) по данным рентгенанатомии (°, °)

Исследуемые показатели	Правая сторона	Левая сторона	Достоверность
Дуг.градус впадины	129,4 ± 2,4	127,0 ± 2,9	P > 0,05
Дуг.градус головки	187,14 ± 2,2	187,6 ± 2,9	P > 0,05
Разность	57,5 ± 2,4	59,6 ± 2,9	P > 0,05

Примечание: различия расценивались как достоверные при P < 0,05, т.е. вероятность различия превышала 95%.

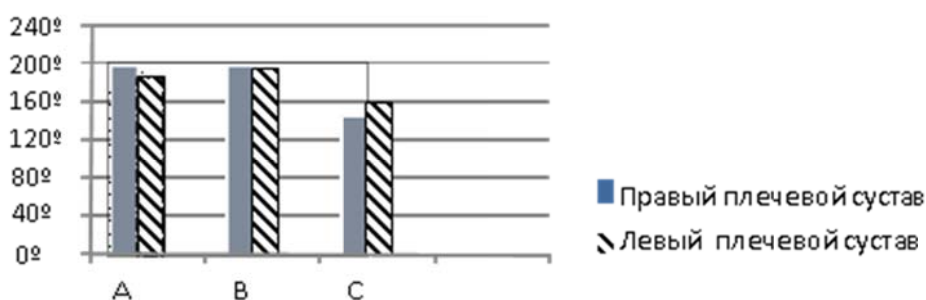


Рис. 1. Сравнение показателей правого и левого плечевых суставов:
 А-суставная впадина лопатки;
 В-суставная головка плечевой кости;
 С-разность между суставной головкой и суставной впадиной.

Таблица 2

Гендерные различия показателей плечевого сустава по данным рентгенанатомии (°, °)

Исследуемые показатели	Мужчины (n=23)	Женщины (n=27)	Достоверность
Дуг.градус впадины	129,0 ± 2,8	129,6 ± 2,0	P > 0,05
Дуг.градус головки	189,1 ± 2,2	185,8 ± 2,5	P > 0,05
Разность	61,1 ± 2,5	56,2 ± 2,7	P > 0,05

Дуговой градус суставной впадины мужчин составил 129,0 ± 2,8; женщин – 129,6 ± 2,0. Дуговой градус головки плечевой кости у лиц

мужского пола – $189,1 \pm 2,2$; у лиц женского пола – $185,8 \pm 2,5$. Разность между данными, полученными у мужчин составила $61,1 \pm 2,5$; у женщин – $59,2 \pm 2,7$ (табл. 2).

Таблица 3

Асимметрия плечевых суставов у мужчины по данным рентгеноанатомии
($\bar{x} \pm s_{\bar{x}}, ^\circ$)

Исследуемые показатели	Правая сторона	Левая сторона	Достоверность
Дуг.градус впадины	$127,5 \pm 2,9$	$128,9 \pm 3,9$	$P > 0,05$
Дуг.градус головки	$187,1 \pm 3,2$	$192,2 \pm 2,4$	$P > 0,05$
Разность	$59,6 \pm 4,1$	$63,3 \pm 2,4$	$P > 0,05$

Дуговой градус суставной впадины правого плечевого сустава у мужчин составил $127,5 \pm 2,9$; левого плечевого сустава – $128,9 \pm 3,9$. Дуговой градус головки правой плечевой кости – $187,1 \pm 3,2$; левой плечевой кости – $192,2 \pm 2,4$. Разность в правом плечевом суставе составила $59,6 \pm 4,1$; в левом – $63,3 \pm 2,4$ (табл.3).

Таблица 4

Асимметрия плечевых суставов у женщин по данным рентгеноанатомии
($\bar{x} \pm s_{\bar{x}}, ^\circ$)

Исследуемые показатели	Правая сторона	Левая сторона	Достоверность
Дуг.градус впадины	$131,8 \pm 3,2$	$127,3 \pm 4,2$	$P > 0,05$
Дуг.градус головки	$187,1 \pm 4,6$	$184,4 \pm 4,0$	$P > 0,05$
Разность	$55,3 \pm 3,7$	$57,0 \pm 3,8$	$P > 0,05$

Дуговой градус суставной впадины правого плечевого сустава у лиц женского пола составил $131,8 \pm 3,2$; левого плечевого сустава – $127,3 \pm 4,2$. Дуговой градус головки правой плечевой кости – $187,1 \pm 4,6$; левой плечевой кости – $184,4 \pm 4,0$. Разность в правом плечевом суставе составила $55,3 \pm 3,7$; в левом – $57,0 \pm 3,8$ (табл.4).

В аксиальной рентгенограмме оценивают соответствие формы (кривизны) головки плечевой кости и суставной поверхности лопатки.

Встречаются три основных варианта строения: кривизна головки плечевой кости и суставной поверхности совпадают (наиболее стабильный вариант с полной конгруэнтностью); кривизна головки больше кривизны суставной поверхности; кривизна головки меньше кривизны суставной поверхности. Последние два варианта отражают инконгруэнтность суставных поверхностей и снижение стабильности подобных суставов [2,5].

По данным рентгенанатомии в целом по группе выраженной билатеральной асимметрии по разности между дуговым градусом головки плечевой кости и суставной впадины не обнаружено; таким образом, в костном строении плечевого сустава нет морфологической основы для асимметрии. По-видимому, существенную роль в развитии патологии могут иметь различия в строении суставной губы. Результаты, полученные при проведении исследования, могут послужить базой для дальнейшего изучения асимметрии плечевого сустава в норме и патологии, а также для прогнозирования такого состояния как «нестабильность» плечевого сустава.

ВЫВОДЫ

1. Установлено, что использование геометрического подхода в морфометрии является надежным количественным методом изучения асимметрии плечевого сустава.
2. Установлено отсутствие костной асимметрии в строении плечевых суставов по группе в целом (данные R-анатомии).
3. Установлено отсутствие гендерных различий в костной асимметрии плечевых суставов (данные R-анатомии).

Литература

1. Атлас лучевой диагностики человека / В. И. Филимонов [и др.]. – М.: ГЭОТАР - Медиа, 2010. – 452 с.
2. Кондрашев А. В. Малый атлас рентгеноанатомии: учеб. пособие. / А. В. Кондрашев., О. А Каплунова., А. А Швырев. – М. : Феникс, 2012. - С. 192-212.
3. Лагунова И. Г. Рентгенанатомия скелета. – М. : Медицина, 1981. - С. - 241-248.
4. Майкова-Строганова В. С. Кости и суставы в рентгенологическом изображении. Конечности / В. С. Майкова-Строганова, Д. Г. Рохлин. - Л. : Медгиз, 1959. – 480 с.
5. Мицкевич В. А. Нестабильность плечевого сустава. – М., 2008. - URL: <http://www.radiomed.ru/publications/kss-pliechievoi-sustav>. - Дата обращения: 29.09.12.

6. Перельман Я. И. Живой учебник геометрии. – М.: АСТ, 2009. - 259 с.

УДК 611.7

© Костина Ю.В., 2012.

КЛЕТОЧНЫЙ СОСТАВ СИНОВИАЛЬНОЙ ЖИДКОСТИ СУМОК КОЛЕННОГО СУСТАВА ЧЕЛОВЕКА

Костина Ю.В.

Башкирский государственный медицинский университет (Уфа, Россия)

Костина Ю.В. Клеточный состав синовиальной жидкости сумок коленного сустава человека // Вестник молодых ученых Республики Башкортостан. – 2012, № 4. – С. 16-20.

Резюме. В результате исследования коленных суставов плодов и детей человека было установлено, что начиная уже с 37-40 недель внутриутробного развития жидкость сумок, сообщающихся с полостью коленного сустава, имеет морфологические признаки синовиальной жидкости.

Ключевые слова: коленный сустав, синовиальная жидкость, синовиальные сумки.

Kostina Yu.V. Cellular composition of the synovial fluid of the knee joint of man bags // Bulletin of Young Scientists of the Republic of Bashkortostan. - 2012, № 4. – P.16-20.

Abstract. The study of knee joints of human fetuses and children, it was found that starting from 37-40 weeks of fetal fluid bags, communicating with the cavity of the knee joint, has morphological features of synovial fluid.

Key words: knee joint, synovial fluid, synovial bags.

Синовиальная жидкость – это ультрафильтрат крови, несущий ряд биологических функций: защищает и смазывает суставные поверхности, питает аваскулярный суставной хрящ (Najafipour H., Ketabchi F., 2003; Jay G.D., Torres J.R. et al., 2007). Более того, синовиальная жидкость является одним из основных органоспецифичных компонентов сустава и в значительной степени определяет его морфофункциональное состояние. Она отражает процессы, происходящие в хряще и синовиальной мембране, очень тонко реагирует на малейшие нарушения в суставе изменением своих характеристик (Базарный В.В., 1999). Однако в доступной литературе нам не удалось обнаружить информацию о морфологии синовиальной жидкости сумок коленного сустава у плодов и детей разных возрастов.

Анализ результатов наших исследований показал, что количество и физические свойства жидкости в различных синовиальных сумках коленного сустава у плодов и детей разных возрастов неодинаковы. Так, наибольшее количество жидкости обнаруживается в наднадколенной сумке. У плодов второй половины внутриутробного развития ее количество составляет от одной капли до 1 мл, у новорожденных чуть больше – 1-1,5 мл, у детей грудного и раннего детства – 1,5-2 мл, первого и второго детства – 2-2,5 мл, в подростковом и юношеском возрастах – возрастает до 3-5 мл. В глубокой поднадколенной сумке, по сравнению с предыдущей сумкой, жидкости значительно меньше. У плодов ее количество составляет чуть меньше капли, у детей разных возрастов ее также мало, а к подростковому и юношескому возрасту увеличивается до 1-1,5 мл. В сумках полуперепончатой и подколенной мышц, «гусиной лапки» и медиальной подсухожильной сумки икроножной мышцы, а также в преднадколенных, подкожных поднадколенной и бугристости большеберцовой кости сумках жидкости мало – определить их объем доступным нам способом не представляется возможным.

Клеточный состав и содержание гиалуроновой кислоты в жидкости различных синовиальных сумок коленного сустава неодинаковы. Синовиальная жидкость наднадколенной и глубокой поднадколенной сумок коленного сустава плодов второй половины внутриутробного развития содержит три типа клеток: тканевые, крови и неклассифицированные. Клетки тканевого происхождения представлены синовиобластами, число которых в наднадколенной сумке составляет, в среднем $45,43 \pm 1,52\%$, в глубокой поднадколенной – $42,82 \pm 1,96\%$; гистиоцитами в наднадколенной – $20,97 \pm 1,10\%$ и глубокой поднадколенной – $20,43 \pm 1,76\%$ и фибробластами, соответственно $8,50 \pm 1,78\%$ и $8,46 \pm 1,78\%$.

Наличие синовиобластов и фибробластов характерно только для пренатального онтогенеза. Среди клеток крови в большей степени встречаются лимфоциты, их количество в наднадколенной сумке составляет, в среднем $5,72 \pm 1,20\%$, в глубокой поднадколенной – $5,60 \pm 1,14\%$. В меньшей степени обнаруживаются моноциты: в наднадколенной – $3,84 \pm 0,61\%$, в глубокой поднадколенной – $3,86 \pm 0,62\%$ и нейтрофилы, соответственно $2,94 \pm 0,51\%$ и $2,93 \pm 0,54\%$.

Неклассифицируемые клетки в наднадколенниковой определяются, в среднем, в количестве $4,94 \pm 0,49\%$, в глубокой поднадколенниковой – $4,92 \pm 0,50\%$.

В детском, подростковом и юношеском возрастах в жидкости синовиальных сумок коленного сустава, также обнаруживаются клетки тканевого происхождения, клетки крови и неклассифицируемые. Однако, по сравнению с плодами второй половины внутриутробного периода, в этих возрастных группах среди клеток тканевого происхождения выявляются синовиоциты и гистиоциты.

В полости наднадколенниковой сумки детей количество синовиоцитов составляет, в среднем $34,44 \pm 1,52\%$, в глубокой поднадколенниковой и «гусиной лапки» – $34,41 \pm 1,47\%$ и $32,77 \pm 1,08\%$, соответственно. Процентное соотношение гистиоцитов, по сравнению с плодовым периодом, значительно уменьшается и составляет, в среднем: в наднадколенниковой сумке $9,24 \pm 1,72\%$, в глубокой поднадколенниковой – $8,45 \pm 1,66\%$ и «гусиной лапки» – $8,15 \pm 1,54\%$.

Проведенный нами подсчет количества клеточных элементов крови в жидкости синовиальных сумок детей разных возрастов, также указывает на их отличие от пренатального онтогенеза. Так, значительно увеличивается число лимфоцитов и равняется, в среднем: в наднадколенниковой сумке – $37,84 \pm 2,01\%$, в глубокой поднадколенниковой – $37,68 \pm 2,15\%$ и в «гусиной лапке» – $37,39 \pm 2,43\%$. Количество моноцитов и нейтрофилов, наоборот несколько уменьшается. Моноциты в наднадколенниковой сумке обнаруживаются от $1,57\%$ до $3,69\%$ (в среднем – $2,63 \pm 0,70$), в глубокой поднадколенниковой – от $1,12\%$ и до $3,58\%$ (в среднем – $2,51 \pm 0,85$), в «гусиной лапке» – от $1,10\%$ и до $3,38\%$ (в среднем – $2,13 \pm 0,81$); число нейтрофилов составляет, в среднем: в наднадколенниковой сумке – $1,93 \pm 0,38\%$, в глубокой поднадколенниковой и «гусиной лапке» – $1,86 \pm 0,45\%$ и $2,03 \pm 0,38\%$, соответственно. Неклассифицированные клетки у детей выявляются несколько чаще, чем у плодов: в наднадколенниковой – $8,14 \pm 1,79\%$, в глубокой поднадколенниковой – $7,62 \pm 1,34\%$ и в «гусиной лапке» – $7,78 \pm 1,29\%$.

По морфологическим признакам клетки жидкости синовиальных сумок коленного сустава плодов, детей, подростков и юношей различны. Тканевые клетки, обнаруженные в сумках плодов человека по своему

строению имеют сходство с клетками соединительной ткани. Синовиобласты размером $8,2 \times 12,5$ мкм имеют неправильную форму, крупное овальное ядро и слабобазофильную цитоплазму. Дифференциацию синовиобластов на А- и В – клетки у плодов человека провести не удается.

Фибробласты, обнаруженные в жидкости синовиальных сумок плодов характеризуются вытянутой или веретеновидной формой, в центре которых находится округлое или овальное светлое ядро, цитоплазма клеток слабобазофильна. На препаратах эти клетки имеют отростчатый вид, размером 10×20 мкм. Гистиоциты (тканевые макрофаги), в отличие от предыдущих клеток, меньших размеров ($8,6 \times 7,4$), с округлым или бобовидным ядром и с мелкозернистой базофильной цитоплазмой. Их форма и размеры различны: встречаются клетки круглые, вытянутые и неправильной формы.

В жидкости сумок, сообщающихся с полостью коленного сустава, у детей под световым микроскопом синовиальные покровные клетки – синовиоциты, в отличие от синовиобластов, отличаются значительными размерами ($9,5 \times 16,5$ мкм), крупным овальным ядром, с хорошо контурированной ядерной оболочкой и базофильной цитоплазмой. При этом выявленные синовиальные клетки неоднородны. По морфологическим признакам их можно подразделить на А- и В- синовиоциты. А-синовиоциты, или макрофагальные, отличаются от В-клеток большим количеством вакуолей, также в них выявляются множественные филоподии, придающие клеткам «рваный», отростчатый вид. В-синовиоциты, или фибробластические, содержат четко выраженное ядро, сглаженные контуры. В жидкости наднадколенниковой, глубокой поднадколенниковой сумок и сумки «гусиной лапки» у плодов и детей разных возрастов мы обнаружили также неклассифицируемые клетки, которые трудно отнести к какой-либо определенной группе, так как их морфологические признаки атипичны. Они характеризуются тем, что их ядра пикнотичны, бесформенные, бледно окрашивающиеся, цитоплазма вакуолизирована. Это могут быть клетки, поврежденные при изготовлении мазков синовиальной жидкости, и клетки, имеющие признаки деструкции.

При окраске альциановым синим препараты жидкости сумок, сообщающихся с полостью коленного сустава плодов и детей разных

возрастов, обнаруживается отчетливая позитивная реакция на присутствие гиалуроновой кислоты в виде их окрашивания в ярко-голубой цвет. В жидкости сумок, не имеющих сообщения с полостью коленного сустава, нам не удалось обнаружить ни тканевых клеток, ни клеток крови. Однако окраска на гиалуроновую кислоту дает бледно-голубой фон мазков жидкости этих сумок.

Таким образом, исходя из полученных нами данных о клеточном составе жидкости и ее окрашивании альциановым синим на гиалуроновую кислоту следует вывод, что начиная уже с 37-40 недель внутриутробного развития жидкость сумок сообщающихся с полостью коленного сустава имеет морфологические признаки синовиальной.

Литература

1. Матвеева, Е.Л. Биохимические изменения в синовиальной жидкости при развитии дегенеративно-дистрофических процессов в коленном суставе: автореф. дис. ... д-ра биол. наук. – Тюмень, 2007. – 24 с.
2. Павлова, В.Н. Синовиальная жидкость суставов по совокупности цитологических и биохимических характеристик / В.Н. Павлова, Л.И. Слуцкий // Морфология. – 1993. – Т. 105, вып. 9-10. – С. 126-127.
3. Павлова, В.Н. Синовиальная среда суставов. – М., 1980. – 296 с.
4. Andersen, H. Development, morphology and histochemistry of the early synovial tissue in human fetuses / H. Andersen // Acta Anat. – 1964. – Vol. 58, № 1-2. – P. 90-115.
5. Blood and synovial fluid cytokine signatures in patients with juvenile idiopathic arthritis: a cross-sectional study / W. Jager, E.P.A. Hoppenreijs, N.M. Wulffraat [et al.] // Ann. Rheum. – 2007. – Vol. 66. – P. 589–598.

Научный руководитель: д.м.н., профессор Вагапова В.Ш.

УДК 611

© Куланбаева Э.Х., Апканиева О.В., Мусалимова А.Р., Иманова В.Р., 2012.

ОПЫТ ИСПОЛЬЗОВАНИЯ АКРИЛОВОЙ ХУДОЖЕСТВЕННОЙ КРАСКИ «LADOGA 331» ДЛЯ ОКРАСКИ МУЗЕЙНЫХ ПРЕПАРАТОВ НА КАФЕДРЕ АНАТОМИИ ЧЕЛОВЕКА БГМУ

Куланбаева Э.Х., Апканиева О.В., Мусалимова А.Р., Иманова В.Р.

Башкирский государственный медицинский университет (Уфа, Россия)

Куланбаева Э.Х., Апканиева О.В., Мусалимова А.Р., Иманова В.Р. Опыт использования акриловой художественной краски «LADOGA 331» для окраски музейных препаратов на кафедре анатомии человека БГМУ // Вестник молодых ученых Республики Башкортостан. – 2012, № 4. – С. 21-25.

Резюме. Установлено, что акриловая художественная краска «Ladoga 331» выдерживает длительное хранение в растворе формалина и может широко применяться для окраски сосудисто-нервных пучков различных анатомических препаратов при изготовлении музейных препаратов.

Ключевые слова: музейное дело, анатомия, акриловая художественная краска «Ladoga 331».

Kulanbaeva E.C., Apkanieva O.V., Vusalimova A.R., Imanova V.R. Experiment of employment painting of museum preparaties by colour «LADOGA 331» in the anatomy department of Bashkir medical university // Bulletin of Young Scientists of the Republic of Bashkortostan. - 2012, № 4. – P.21-25.

Abstract. Found that acrylic paint «Ladoga 331" withstand prolonged storage in formalin solution and can be widely used for painting the neurovascular bundle various anatomical specimens in the manufacture of museum preparations.

Key words: museums, anatomy, acrylic paint «Ladoga 331».

Актуальность проблемы: музеи на кафедрах анатомического профиля (топографических, патологоанатомические) имеют большое значение в проведении в организации учебного процесса. Хорошо оформленный музей организован на базе кафедры анатомии человека Башкирского государственного медицинского университета. В музее представлены различные анатомические экспонаты: кости, аномалии их развития, показаны стадии развития костей, суставы, мышцы, препараты ЦНС и периферической нервной системы. Много препаратов по сосудисто-нервным пучкам, различным патологиям развития органов и систем («сиамские близнецы», микроцефалия, гидроцефалия) и др. Одни препараты высушены и покрыты лаком, другие зафиксированы в формалине и располагаются в стеклянной посуде. Приготовление влажных зафиксированных препаратов - это очень долгий и трудоемкий

труд. Влажные препараты органов очень информативны, но с течением времени становятся бледными, тусклыми, на них очень трудно отличить артерию от вены, связки от нервов. Поэтому мы задались вопросами не только препарирования, но поиска оптимального способа окрашивания влажных препаратов.

Цель исследования: изготовление влажного музейного препарата сосудисто-нервного пучка стопы и подбор наиболее информативного, качественного, устойчивого в растворе формалина метода окраски.

Материал исследования: ампутированная стопа человека.

Методы исследования: препарирование, фиксирование и окрашивание сосудов и нервов макропрепарата акриловой художественной краской «Ladoga 331».

Собственные данные: мы взяли свежее зафиксированный ампутированной стопы человека. Вначале мы препарировали кожу с медиальной и латеральной поверхностей голеностопного сустава и с тыльной и подошвенной поверхностей стопы. Далее удалили подкожно-жировую клетчатку и сняли поверхностную фасцию. На медиальной поверхности голеностопного сустава позади медиальной лодыжки отпрепарировали прочные пучки удерживателя разгибателей. В борозде за медиальной лодыжкой были выделены большеберцовый нерв, а затем задняя большеберцовая артерия. От этой артерии на уровне голеностопного сустава выделены 4 -5 пяточных ветвей. Пяточные ветви отходили от одного ствола и веерообразно направляются в направлении пяточного бугра. Проксимальнее места отхождения пяточных ветвей выделили медиальную переднюю лодыжковую артерию. На подошвенной поверхности стопы после удаления кожи и поверхностной фасции отпрепарировали подошвенный апоневроз, под ним выделили короткий разгибатель пальцев стопы. Далее по медиальному и латеральному краям от короткого сгибателя пальцев стопы открыли медиальную и латеральную подошвенные борозды. В медиальной подошвенной борозде отпрепарировали одноименный нерв и латерально от нее выделили медиальный подошвенный нерв. От медиальной подошвенной артерии отходила артерия, питающая мышцу, отводящую большой палец стопы. У медиальной подошвенной артерии выделили поверхностную и глубокую ветви, кровоснабжающие мышцы большого пальца. При этом поверхностная ветвь доходит до первого

пальца. На нашем препарате на медиальную поверхность стопы от поверхностной ветви отходили семь артерий, которые направлялись параллельно на расстоянии 13 мм от друга. В литературе описаны различные формы ветвления артерий: известны, к примеру, линейные формы разветвления артерий, а также в виде дуги или кольца. Выделенные нами артерии на латеральной поверхности стопы имели аркадную форму ветвления наподобие разветвлений сосудов в брыжейке тонкого кишечника. Латеральная подошвенная артерия определялась в одноименной подошвенной борозде и располагалась медиально от медиальной подошвенной артерии. При этом она занимала медиальное положение от латерального подошвенного нерва. От латеральной подошвенной артерии к латеральной поверхности стопы отходили ветви, которые имели также аркадную форму ветвления. От нее на уровне основания пятой плюсневой кости отходила собственная пальцевая артерия, которая располагалась на латеральной поверхности мизинца. Основной ствол латеральной подошвенной артерии, дойдя до уровня основания плюсневых костей стопы, направлялась в медиальную сторону и соединяясь с глубокой подошвенной артерией от первой тыльной артерии в первом межплюсневом промежутке формировала глубокую подошвенную дугу. При этом, она также анастомозировала с глубокой ветвью медиальной подошвенной артерии. От глубокой подошвенной дуги отходили четыре подошвенные плюсневые артерии, от каждой из которых отходила прободающие ветви, анастомозирующие с тыльными плюсневыми артериями. Каждая подошвенная плюсневая артерия дистально продолжалась в общую подошвенную пальцевую артерию, которая на уровне основания проксимальных фаланг пальцев стопы разветвлялась на две собственные подошвенные пальцевые артерии, которые располагались на обращенных друг к другу поверхностях пальцев со II до IV межпальцевые промежутки. Артерии и ветви артерий на подошве стопы сопровождалась одноименными нервами. При этом подошвенные плюсневые артерии и общие подошвенные пальцевые артерии располагались глубже, чем нервы. В то же время собственные подошвенные пальцевые артерии занимали медиальное положение по отношению к собственным подошвенным пальцевым нервам. Для препарирования артерий и нервов мы использовали свежее зафиксированную ампутированную стопу.

Поэтому мы столкнулись с проблемой, что артерии и нервы недолго подвергались фиксирующим свойствам формалина и имели на препарате совершенной одинаковый цвет и были идентичны друг другу по структуре. Проблема осложнялась тем, что мы планировали изготовить музейный препарат, и он в дальнейшем должен был помещен в фиксирующий раствор по Бородину для длительного хранения в специальную стеклянную посуду. Ранее для окрашивания сосудисто-нервных образований использовалась художественная гуашь, которую покрывалась горячим желатином. Проконсультировавшись со специалистами в художественном салоне, мы решили попробовать использовать для окраски влажных препаратов акриловую художественную краску «Ladoga 331». Артерии при этом окрашивали в красный цвет, а нервы — желтый. Вначале окрасили несколько пробных экземпляров. Убедившись в том, что краска действительно не смывается и довольно долго сохраняется в растворе формалина мы приступили к окрашиванию артерий и нервов стопы. Перед наложением краски препарат предварительно просушивали в течение 1-2 суток. Для предотвращения повреждения сосудов и нервов от пересушивания покрывали их смоченными в воде влажной марлевыми салфетками. Далее аккуратно тонкими акварельными кисточками наносили акриловую краску на сосудисто-нервный пучок. Вначале покрасили все артерии и их мелкие ветви и оставили их для полного высыхания краски на 2-3 суток. Время фиксации краски зависело от диаметра сосуда. Далее окрашивались нервы, расположенные параллельно артериям и также оставлялись на просушивание. После окончания окрашивания на сосуды и нервы наклеивали номерки с обозначениями при помощи горячего раствора желатина. После суточной фиксации поместили стопу с окрашенными сосудами и нервами в раствор по Бородину в специально сконструированный по размерам препарата стеклянный сосуд. Препарированную стопу зафиксировали в обращенной к лицевой стороне подошвенной поверхностью с помощью специально вырезанной по размерам сосуда и стопы стеклянной подставки. Препарат оставили в не полностью закрытом сосуде на 2 недели для полного исчезновения пузырьков воздуха из раствора. По истечении этого срока препарат полностью закрыли в стеклянную тару и поставили в анатомический музей. Прошло уже три года после

приготовления окрашенного препарата артерий и нервов подошвы стопы. Он за это время несколько не изменился, выглядит также ярко, информативно, будто его только что покрасили.

Вывод: акриловая художественная краска «Ladoga 331» выдерживает длительное хранение в растворе формалина и может широко применяться для окраски сосудисто-нервных пучков различных анатомических препаратов при изготовлении музейных препаратов.

Литература

1. Лавров Н.Н., Латыпов В.А. Музейное дело. - Краснодар, 1968. - С. 35 -38.
2. Гончаров Н.И., Сперанский Л.С. Руководство по препарированию.- Волгоград, 1994. - С. 77.
3. Меркулов Г.А. Курс патолого-гистологической техники.- Л.: Медгиз, Ленинградское отделение, 1961.- С. 271-283.
4. Вайль С.С. Руководство по патолого-гистологической технике. – 1968. - С. 219.

Научный руководитель: к.м.н. Иманова В.Р.

УДК 611.738.7:611.748.9:611.986:617.586.5-071.3-073
© Насибуллина Л.Г., Бикмуллин Р.А., 2012.

ПРОЕКЦИОННАЯ ТОПОГРАФИЯ СОСУДОВ, НЕРВОВ И МЫШЦ ПОДОШВЫ

Насибуллина Л.Г., Бикмуллин Р.А.

Башкирский государственный медицинский университет (Уфа, Россия)

Насибуллина Л.Г., Бикмуллин Р.А. Проекционная топография сосудов, нервов и мышц подошвы // Вестник молодых ученых Республики Башкортостан. – 2012, № 4. – С. 25-32.

Резюме. Наши результаты показали, что истинная проекция сосудисто-нервного пучка стопы в большинстве случаев значительно отличается от предложенной позиции, которая описывается классическими проекционными линиями. Мы предлагаем подготовить другой план по подготовке операции на основе анатомического строения подошвы. Основная цель использования метода ангиографии, компьютерной томографии и МРТ (магнитно-резонансная томография) томографии, мы можем определить расположение сосудов, нервов, мышц и подошвенного апоневроза. На основании полученных результатов, можно заключить, что возможно использование сетки подошвы в хирургии при планировании в целях сведения к минимуму местные травмы. При этом, в настоящее время хирург не может отрезать апоневроза и мышц, но и переместить их в сторону.

Ключевые слова: проекционная фациестопия, координатная сетка подошвы (КСП), подошва.

Nasibullina L.G., Bikmullin R.A. Projective topography of vessels, nerves and sole muscles // Bulletin of Young Scientists of the Republic of Bashkortostan. - 2012, № 4. – P.25-32.

Abstract. Our results showed that the true projection of faciestopia of principles neurovascular fasciculum in most of cases are significantly different from the suggested location, which is described by the projection line. Hence, we offer to prepare other plan on preparing operation based on anatomical structure of a sole. The main aim of using method angiography, computer tomography, and MRI (Magnetic Resonance Imaging) tomography we can identify the location of vessels, nerves, muscles and Plantar aponeurosis. By developing the Sole's grid, it is now possible to certainly describe their topography, draw up the scheme and implement it on patient. Based on our results, we conclude that it is allowed to use the Sole's grid in surgical planning in order to minimize the local injury. Herewith, now surgeon can not to cut off the aponeurosis and muscles, but move them aside.

Key words: projective faciestopia, coordinate grid of a sole (CGS), sole.

Введение. Точное определение проекционной фациестопии анатомических структур и патологических процессов на подошве важно как для анатомической науки, так и для хирургии. Под проекционной фациестопией понимается ортогональная проекция глубжележащих структур на поверхность тела [1]. На стопе проводят операции по вскрытию зоны скопления гноя, лечению очагов воспаления, иссечению опухолей. В настоящее время также проводят операции по восстановлению кровотока, эндартерэктомию, аутовенозное шунтирование. При оперативных вмешательствах используются проекционные линии для межмышечных перегородок и медиального и латерального сосудисто-нервных пучков подошвы [3]. Однако эти проекционные линии не могут дать точного описания расположения подошвенных сосудов и нервов. С другой стороны, в анатомической литературе нет описания проекций краев подошвенного апоневроза и краев мышц подошвы. Знания проекционной фациестопии всех этих анатомических структур облегчает проведение операций на подошвенной поверхности стопы и уменьшает травмирование мягких тканей.

Материалы и методы. Материалом для исследования послужили 14 стоп от трупов людей и ампутированных нижних конечностей. Применялись методы обычного препарирования [4] и фотографирования. Изготовленные препараты изучались с помощью

координатной сетки подошвы, разработанной Бикмуллиним Р.А. с соавторами [2]. Были изучены абсолютные и относительные отклонения медиального и латерального сосудисто-нервных пучков подошвы от известных видов их проекционных линий. Относительные отклонения измерялись следующим образом: измерялись абсолютные отклонения и ширина стопы, а затем вычислялись относительные отклонения в процентах к ширине стопы в данной зоне подошвы. Определялись относительные расстояния краев мышц от краев подошвенного апоневроза.

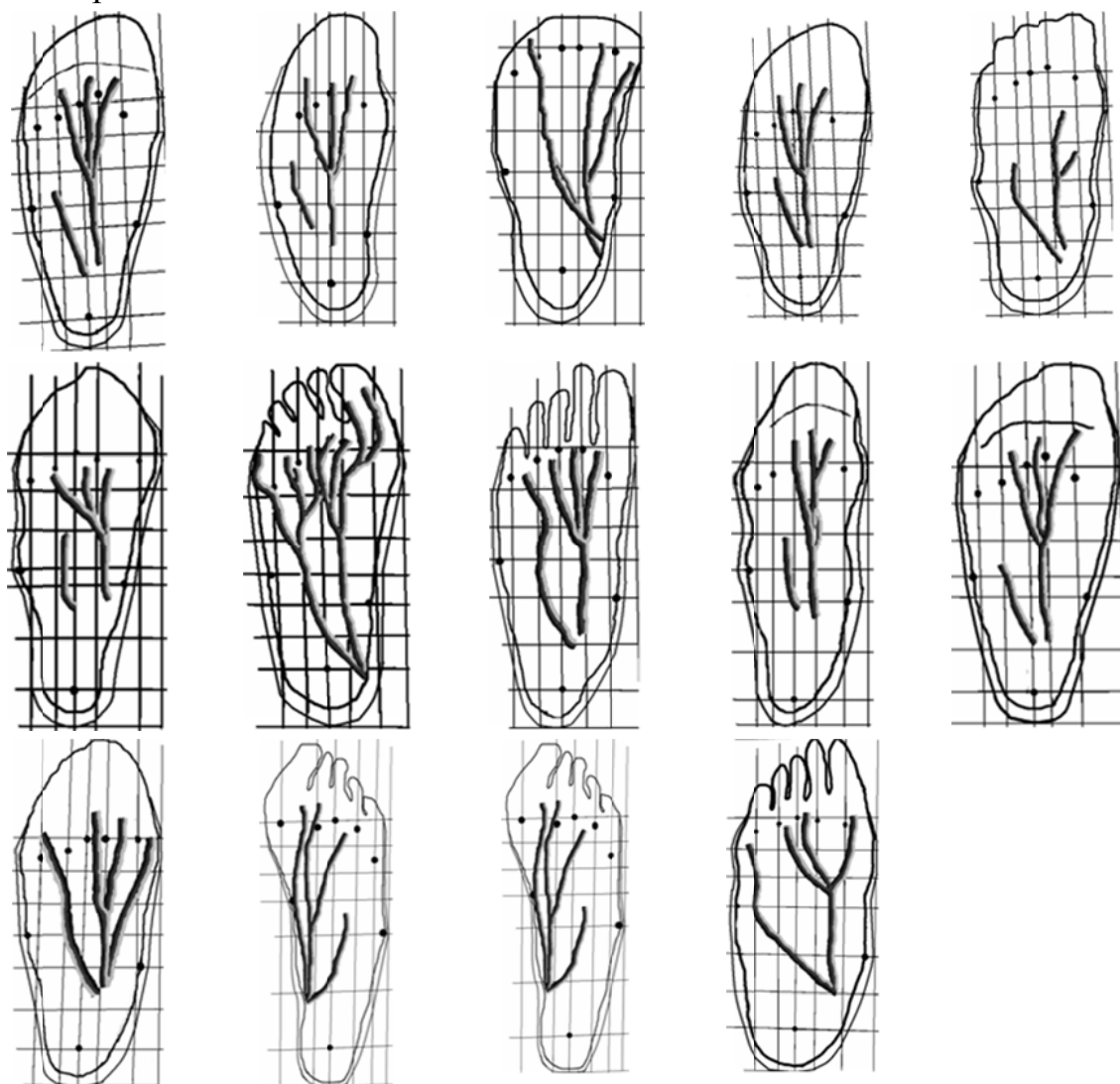


Рис. 1. Варианты проекции сосудисто-нервного пучка подошвы.

Собственные данные. Нами была изучена проекционная фациестопия сосудов, нервов, мышц подошвы и подошвенного апоневроза. Полученная нами проекционная фациестопия сосудов и нервов подошвы представлена на рисунке 1. Получены абсолютные

величины отклонений проекционных линий от истинного положения медиального и латерального подошвенных сосудисто-нервных пучков. Эти данные приведены в таблице 1.

Таблица 1.

Абсолютные отклонения (в мм) сосудисто-нервных пучков от 1 и 2 видов проекционных линий.

№	1 вид проекционных линий		2 вид проекционных линий	
	Медиальный сосудисто-нервный пучок	Латеральный сосудисто-нервный пучок	Медиальный сосудисто-нервный пучок	Латеральный сосудисто-нервный пучок
1.	12 мм	11 мм	8 мм	2 мм
2.	15 мм	19 мм	15 мм	20 мм
3.	3 мм	6 мм	7 мм	20 мм
4.	9 мм	18 мм	1 мм	11 мм
5.	14 мм	7 мм	11 мм	2 мм
6.	3 мм	3 мм	6 мм	10 мм
7.	10 мм	10 мм	7 мм	12 мм
8.	12 мм	8 мм	10 мм	4 мм
9.	8 мм	4 мм	6 мм	7 мм
10.	1 мм	7 мм	2 мм	10 мм
11.	9 мм	8 мм	7 мм	18 мм
12.	4 мм	7 мм	8 мм	18 мм
13.	10 мм	18 мм	4 мм	11 мм
14.	5 мм	29 мм	8 мм	16 мм

Абсолютные величины отклонений, полученные в ходе исследования были разделены нами на 3 группы: 1) малые отклонения (меньше 5 мм); 2) средние отклонения (5-9 мм); 3) большие отклонения (10 и более мм) (таблица 2).

Таблица 2.

Процентные соотношения абсолютных величин больших, средних и малых отклонений проекционных линий от истинного положения сосудисто-нервных пучков.

Латеральный сосудисто-нервный пучок			
	Большие отклонения	Средние отклонения	Малые отклонения
1 вид проекционных линий	43%	43%	14%
2 вид проекционных линий	56%	30%	14%
Медиальный сосудисто-нервный пучок			
1 вид проекционных линий	35%	35%	30%
2 вид проекционных линий	30%	50%	20%

Нами также были изучены относительные отклонения положения сосудисто-нервных пучков от проекционных линий (таблица 3).

Относительные отклонения латерального сосудисто-нервного пучка от проекционной линии в 11 % случаев не превышали 5%, в 78 % случаев они находились в пределах 10%, а в 11% случаев составляли свыше 30%.

Отклонения медиального сосудисто-нервного пучка в 25% случаев составили до 5 %, в 67% - в пределах 10% и в 8% случаев – свыше 30%. Полные соответствия топографии сосудов и нервов к проекционным линиям наблюдались лишь на отдельно взятых участках указанных анатомических образований. Были выявлены случаи, когда отклонения превышали 50%.

Нами также измерялись величины, характеризующие положение краев мышц к краям подошвенного апоневроза.

Сведения как об абсолютных, так и относительных величинах, характеризующих проекционные фациестопии сосудов, нервов, мышц и подошвенного апоневроза в литературе отсутствуют. Все приведенные нами данные получены впервые.

Таблица 3.

Относительные отклонения (проценты) сосудисто-нервных пучков от 1 и 2 вида проекционных линий.

№	Латеральный сосудисто-нервный пучок		Медиальный сосудисто-нервный пучок	
	1 вид проекционных линий	2 вид проекционных линий	1 вид проекционных линий	2 вид проекционных линий
1.	C-12%,D-9%,E-5%	C-16%,D-11%,E-14%	C-0%, D-0%, E-3%	C-12%, D-9%, E-2%
2.	B-4%,C-12%,D-16%,E-10%	B-23%,C-10%,D-2%, E-0%	B-2%, C-5%, D-11%, E-10%,F-14%	B-14%, C-9%, D-2% E-4%, F-8%
3.	B-30%,C-4%,D-5%	B-53%, C-22%,D-12%	B-2%, C-2%, D-7%	B-21%,C-10%, D-0%
4.	C-52%, D-56%,E-44%	C-15%, D-28%,E-67%	C-36%, D-30%	C-16%, D-19%
5.	B-14, C-17%,D-26%, E-15%	B-29%, C-17%,D-5%, E-7%	B-2%,C-0%, D-8%, 8%, E-17%	B-6%,C-4%, D-8%,E-1%
6.	B-30%, C-16%,D-0%, E-44%	B-59%, C-17%,D-13%, E-9%	B-9%,C-17%,D-5%	B-23%,C-11%, D-1%
7.	C-10%,D-8%,E-13%	C-10%,D-8%,E-13%	C-2%,D-7%,E-11%	C-4%, D-8%,E-6%
8.	C-8%,D-9%,E-8%	C-6%,D-3%,E-5%	C-9%, D-14%,E-14%	C-5%, D-9%,E-11%
9.	C-9%,D-11%,E-9%	C-11%,D-0%,E-0%	C-19%, D-17%,E-16%	C-10%, D-12%,E- 14%
10.	C-6%, D-16%, E-31%,F-22%,G-19%	C-38%,D-5%,E-18%, F-14%, G-11%	C-5%, D-5%, E-2%	C-10%, D-5%, E-3%
11.	B-14%, C-35%,D-23%, E-20%,F-18%	B-41%, C-2%, D-6%, E-6%,F-12%	B-38%, C-16%,D-14%	B-10%,C-2%, D-6%
12.	C-13%,D-6%,E-0%, F-2%,G-3%,H-1%	C-29%,D-14%,E-6%, F-6%,G-6%,H-3%	C-9%,D-8%,E-10%	C-3%, D-4%, E-6%
13.	B-4%, C-2%,D-14%,E-9%,F-4%, G-0%	B-24%,C-16%,D-2%, E-0%, F-10%,G-0%	C-7%, D-8%, E-7%	C-0%, D-2%, E-4%
14.	C-25%, D-21%,E-21%	C-6%, D-3%, E-4%	C-23%, D-21%,E-21%	C-4%,D-11%, E-13%

Выводы. Результаты нашей работы показали, что истинная проекционная фациестопия главных сосудисто-нервных пучков подошвы в большинстве случаев значительно отличается от предполагаемого расположения, определяемого с помощью

проекционных линий. Поэтому нами предлагается иной план подготовки к операции на анатомических структурах подошвы. Предварительно при помощи методов ангиографии, компьютерной томографии, ЯМР-томографии можно определить расположения сосудов, нервов, мышц, подошвенного апоневроза. С помощью разработанной координатной сетки подошвы можно произвести точное описание их топографии, составить схему расположения и точно перенести эту схему на подошву больного.

Таблица 4.

Относительные величины, характеризующие положение мышц к краям подошвенного апоневроза.

№	Мышца	Относительные величины
1.	М.,отводящая мизинец М.,отводящая большой палец	В-9%, С-13%, D-20%,Е-25% В-13%, С-11%, D-7%,Е-21%
2.	М.,отводящая мизинец М.,отводящая большой палец Квадратная мышца подошвы	В-0%, С-5%, D-4%,Е-5%, F-5% В-8%, С-6%, D-0%,Е-0%, F-11% Латерально: С-30%, D-18%, E-7%,F-7% Медиально: D-2%,Е-15%
3.	М.,отводящая мизинец М.,отводящая большой палец	С-0%, D-4%, E-19%,F-43% С-7%, D-3%, E-24%
4.	М.,отводящая мизинец М.,отводящая большой палец Квадратная мышца подошвы	С-18%, D-10%, E-37% В-0%, С-0%, D-0%,Е-15%, F-30% Латерально: С-5%, D-10%, E-10% Медиально: В-2%,С-0%,D-3%,Е-26%
5.	М.,отводящая мизинец М.,отводящая большой палец	В-8%, С-4%, D-6%,Е-10%, F-16%,G-11% В-8%, С-0%, D-0%,Е-0%, F-9%

Полученные нами данные позволяют разработать план операции, с помощью которого можно с наименьшей травматизацией достигнуть необходимые структуры. При этом хирург может не перерезать апоневроз, мышцы, а отодвинуть их в сторону.

Литература

1. Бикмуллин Р.А. Система топографических характеристик в анатомии // Морфология. – 2012. - том 141, №3. - С.24.
2. Бикмуллин Р.А. с соавторами: Бакиевым Р.Р., Салиховым Э.А., Ефремовой О.А. Патент на изобретение №2315563 «Способ определения локализации нормальных анатомических образований стопы», 2008.
3. Мещерякова М.А. Оперативная хирургия и топографическая анатомия. Учебное пособие для студ. высш. учеб. Заведений. - М.: Издательский центр «Академия», 2005. - 205 с.

4. Нечаева-Дьяконова А.К. «Пособие к практическим занятиям по нормальной анатомии человека». МЕДГИЗ-1952 г., с.36-37, с.89.
5. Серегин В.И., Петросян Э.А., Сухинин А.А., Учебно-методическое пособие по топографической анатомии и оперативной хирургии для студентов лечебного факультета. – М.: ГЕОТАР-МЕД - 2001 - 280 с.
6. Николаев А.В. Топографическая анатомия и оперативная хирургия, учебник. М.: ГЭОТАР – Медиа, 2007.
7. Сапин М.Р., Бочаров В.Я. Анатомия человека. Т.2. - М.: Медицина.- 2001.- 640 с.: ил.

УДК 611.728:572.781.68:591.3

© Нуриманов Р.З., Стрижков А.Е., 2012.

ОСОБЕННОСТИ СТРОЕНИЯ СВЯЗОЧНОГО АППАРАТА ТАЗОБЕДРЕННОГО СУСТАВА ЧЕЛОВЕКА В ПРЕ- И НЕОНАТАЛЬНОМ ОНТОГЕНЕЗЕ

Нуриманов Р.З., Стрижков А.Е.

Башкирский государственный медицинский университет (Уфа, Россия)

Нуриманов Р.З., Стрижков А.Е. Особенности строения связочного аппарата тазобедренного сустава человека в пре- и неонатальном онтогенезе // Вестник молодых ученых Республики Башкортостан. – 2012, № 4. – С. 32-35.

Резюме. Изучены связки тазобедренного сустава 15 плодов, 15 новорожденных, 8 грудных детей человека. Установлены стадии морфогенеза связок: закладка, созревание, рост, дефиниция. Каждая стадия характеризуется особенностями анатомического и гистологического строения связок. Установлено, что строение на этапах морфогенеза разных связок сустава различаются.

Ключевые слова: связки суставов, морфогенез, тазобедренный сустав.

Nurimanov R.Z., Strizhkov A.E. Structural features of the ligaments of the human hip in the pre-and neonatal ontogeny // Bulletin of Young Scientists of the Republic of Bashkortostan. - 2012, № 4. – P.32-35.

Abstract. Studied hip ligament 15 fetuses, 15 infants, eight infants man. Stages of morphogenesis ligaments: bookmark, maturation, growth, definition. Each stage is characterized by anatomical and histological features of the structure of ligaments. Found that the structure at different stages of morphogenesis of the joint ligaments are different.

Key words: ligaments of the joints, morphogenesis, the lower limb.

Связки тазобедренного суставов человека имеют отличительные морфо-функциональные особенности, которые определяют специфичность диагностики и лечения их травм и заболеваний. Однако

в литературе слабо представлены данные об особенностях их строения в прогрессивные периоды онтогенеза, и нет сведений о стадиях их морфогенеза. Выявление основных закономерностей преобразования строения и функции органов на этапах онтогенеза является ключом к пониманию процессов их морфогенеза при регенерации. Все это определяет актуальность настоящего исследования.

Целью исследования явилось выявление особенностей строения связок тазобедренного сустава (СТС).

Для достижения поставленной цели решались следующие **задачи**:

1. Изучение макроскопического строения СТС.
2. Изучение гистологического строения СТС.
3. Определение и обоснование стадий морфогенеза СТС.

Материалом для исследования служили трупы 150 плодов, 15 новорожденных, 8 грудных детей человека, не имевших патологии опорно-двигательного аппарата. Объекты и методы исследования представлены в таблице 1.

Таблица 1

Объекты и методы исследования

Группа методов	Объекты исследования	Методы исследования
Антропологическое исследование	Тело и нижние конечности	Измерение теменно-копчиковой и теменно-пяточной длин, длины ноги и ее сегментов, диаметров сегментов ноги
Анатомическое исследование	Подвздошно-бедренная связка, лобково-бедренная связка, седалищно-бедренная связка, круговая зона, связка головки бедра и поперечная связка вертлужной впадины.	1. Анатомическое препарирование нативных и окрашенных (водный раствор гипосульфита серебра) нижних конечностей. 2. Морфометрия связок (длина, ширина, толщина).
Гистологическое исследование		1. Гематоксилин и эозин 2. По Ван Гизон 3. По Харту
Математико-статистическое исследование		1. Вариационная статистика. 2. Корреляционный анализ. 3. Регрессионный анализ. 4. Дисперсионный анализ.

В результате проведенного исследования были установлены следующие стадии морфогенеза ВСС у человека: 1) закладка; 2) созревание; 3) рост; 4) дефиниция.

На стадии закладки (на 16-18 неделях внутриутробного развития) СТС представляют собой сгущение мезенхимы с одноосевой ориентацией клеток в области закладки суставов. На стадии созревания (18-24 недели) СТС анатомические обособлены от окружающих элементов сустава. Гистотопографически на протяжении от места начала до прикрепления СТС приобретают зональное строение (таблица 2). Каждая зона имеет различное гистологическое строение, определяемое ее функциональными особенностями.

Таблица 2

Гистотопографические зоны СТС на стадии созревания

Зона	Топография	Гистологическое строение
Нагружения	Средняя часть связки	Типичная плотная оформленная соединительная ткань
Прикрепления (проксимальная и дистальная)	На концах связки, у места ее костной фиксации (начало и прикрепление)	Волокнистый хрящ
Роста (дистальная и проксимальная)	Между зонами прикрепления и нагружения	Клеточный полиморфизм, преобладают малодифференцированные клетки фибробластического и хондробластического рядов, пучки коллагеновых волокон отсутствуют или находятся на стадии формирования .

На стадии роста связки растут в длину (в основном за счет зоны роста). Размеры связки имеют линейную зависимость от возраста плода (коэффициент корреляции r от 0,89 до 0,96). В конце данной стадии (после 32-38 недели) рост СТС значительно замедляется (константа роста уменьшается от 2,3 до 4,7 раз). Упругие и прочностные свойства ВСС на протяжении стадии существенно меняются, их динамика связана с формированием новых качеств фиброархитектоники зоны нагружения: появлением пучков коллагеновых волокон второго и третьего порядков.

Дефинитивная стадия (грудные дети) характеризуется зрелой гистологической структурой связки, однако зона роста у детей полностью не исчезает и напоминает плотную оформленную соединительную ткань: клетки образуют «клеточные столбики», разделенные пучками коллагеновых волокон первого порядка. Биомеханические параметры ВСС на данной стадии стабилизируются.

Развитие ВСС внутри одного и у разных суставов идет гетерохронно - по срокам наступления стадий морфогенеза ВСС можно

разделить на три группы: 1) связка головки бедра и подвздошно-бедренная связка – самое раннее развитие; 2) лобково-бедренная, седалищно-бедренная и круговая зона – среднее развитие; 3) поперечная связка вертлужной впадины – позднее развитие.

Выводы

1. В морфогенезе связок тазобедренного сустава нижней конечности у человека можно выделить четыре стадии: закладка, созревание, рост и дефиниция.
2. Каждая стадия морфогенеза связок характеризуется особенностями анатомического и гистологического строения.
3. Строение на этапах морфогенеза разных внутрисуставных связок суставов нижней конечности различаются, что обусловлено разными биомеханическими условиями разных суставов.

Литература

1. Кабак С.Л., Фещенко С.П., Аниськова Е.П. Костно-суставная система: морфологические и биохимические аспекты формирования. – Минск, 1990. – С. 57-88.
2. Стрижков А.Е. Новый способ импрегнации серебром анатомических и гистологических препаратов // Вопросы теоретической и практической медицины. Материалы 57-й молодежной научной конференции, посвященной 60-летию института. - Уфа, 1992.- С. 14.
3. Вагапова В.Ш. Развитие суставов в онтогенезе // Морфология. – 2002. - Т. 121, № 2-3. -С. 29.

Научный руководитель: к.м.н., доцент Стрижков А.Е.

УДК 519.711.3: 611.728

© Ризванова А.Х., Исхаков Х.Р., Стрижков А.Е., 2012.

ТРЕХМЕРНАЯ КОМПЬЮТЕРНАЯ МОДЕЛЬ ПЕРЕДНЕЙ ГРУППЫ МЫШЦ БЕДРА В НЕОНАТАЛЬНОМ ОНТОГЕНЕЗЕ

Ризванова А.Х., Исхаков Х.Р., Стрижков А.Е.

Башкирский государственный медицинский университет (Уфа, Россия)

Ризванова А.Х., Исхаков Х.Р., Стрижков А.Е. Трехмерная компьютерная модель передней группы мышц бедра в неонатальном онтогенезе // Вестник молодых ученых Республики Башкортостан. – 2012, № 4. – С. 35-41.

Резюме. Выявлены особенности качественного и количественного этапов компьютерного моделирования мышц нижней конечности плода человека. Определены основные подходы в их реализации. Показано, что для построения адекватной компьютерной модели биологического объекта необходимо рациональное сочетание качественного и количественного моделирования.

Ключевые слова: компьютерное моделирование, мышцы бедра и голени, плод.

Rizvanova A.N., Iskhakov H.R., Strizhkov A.E. Features a three-dimensional computer modeling techniques muscles of the human fetus // Bulletin of Young Scientists of the Republic of Bashkortostan. - 2012, № 4. – P.35-41.

Abstract. The features of the qualitative and quantitative phases of computer modeling of the lower limb muscles of the human fetus. The basic approaches to their implementation. It is shown that the construction of an adequate computer model of a biological object to a rational combination of qualitative and quantitative modeling.

Key words: computer simulation, thigh and leg, fetus.

Компьютерное моделирование органов, систем и организма в целом является очередным этапом в развитии морфологической науки. Однако большинство имеющихся компьютерных программ, описывающих биологические объекты, имеют морфологические неточности и примитивизмы. При этом известно, что технические и программные ресурсы находятся на достаточно высоком уровне. Следовательно, проблема заключается в ошибках на ранних этапах моделирования. Это затрудняет систематическое использование имеющихся компьютерных моделей в учебной и научной практике.

Математическое моделирование может быть применено при изучении анатомического строения мышц человека.

Изучение мышц, действующих на нижнюю конечность, представляет значительный интерес для теоретической медицины, так как эти мышцы являются одними из сильных в организме и в то же время способны к многообразным сложным движениям. Кроме теоретического, этот вопрос имеет и большое практическое значение в хирургии при операциях на нижних конечностях.

Анатомический поперечник характеризует способность мышц преодолевать определенную нагрузку. Однако, в современной литературе нам не удалось обнаружить данных об анатомическом поперечнике мышц плода человека. В то время как в плодном периоде происходят основные этапы органогенеза опорно-двигательного аппарата.

В рамках настоящей проблемы мы провели исследование анатомического строения мышц бедра и голени, влияющих на движение в коленном суставе.

Целью нашего исследования явилось создание компьютерной модели передней группы мышц бедра у плода человека.

Для достижения поставленной цели решались следующие **задачи**:

1. Изучалось анатомическое строение мышц бедра и голени.
2. Проводилось компьютерное моделирование.

Объектом наших исследований служили нижние конечности 150 трупов плодов человека в возрасте 16-38 недель (рис. 1.). Методом анатомического препарирования выделялись элементы ПГМБ. При помощи макро- и микроскопических методов исследования нами определялись места начала и прикрепления мышц, их анатомические поперечники (планиметрическим методом с использованием микроскопа МБС-9).



Рис. 1. Мышцы нижней конечности плода 24-26 недель внутриутробного развития.

Для построения трехмерной модели мышц проводилась морфометрия мышц по координатам узловых точек: места начала и прикрепления, сухожилия, головки, брюшки мышц. Для этого было применено две не связанных между собой декартовых системы координат: на бедре и на голени. Нулевые координаты были определены в области надмыщелков бедренной и большеберцовой костей, ось x (абсцисса) ориентирована вдоль диафиза соответствующих костей, ось y (ордината) располагалась фронтально, а ось z (аппликата) – сагитально.

Каждой узловой точке по результатам морфометрии были присвоены три координаты, которые явились основой для математико-статистического анализа и трехмерного моделирования. Статистический анализ полученных данных проводился с использованием пакета «Анализ данных» MS Excel 2007, а трехмерное моделирование проводилось по принципу подобия с использованием программных продуктов Autodesk 3 ds Max Design 2011 и AutoCad 2011.

Полученные результаты. Определенный нами анатомический поперечник мышц нижней конечности, функционально связанных с коленным суставом, показывает, что суммарные поперечники сгибателей и разгибателей коленного сустава равны. В то время как соотношения суммарных анатомических поперечников мышц, пронизирующих и супинирующих данный сустав относятся как 2:1, что свидетельствует о преобладании мышц-пронаторов.

1. Мышцы могут выразить тем большую силу, чем больше их поперечник и чем больше поверхность их опоры или приложения силы, смотря по отношению их к рычагу, на который они действуют.

2. Мышцы тем легче утомляются при своих действиях, чем более их поперечник и чем менее их опора или поверхность приложения силы и наоборот.

3. Мышцы нижней конечности выражают свою силу преимущественно на основании большой опоры или большой поверхности приложения силы при относительно малом поперечнике и поэтому медленно утомляются при своей деятельности.

На этапе качественного моделирования за основу модели были взяты стандартные элементы скелета нижней конечности, и по эмпирически определенному подобию (соответствию препарата) на них были «наращены» мышцы (рис. 2).

Сравнение двух этапов компьютерного моделирования показывает, что качественное моделирование, нашедшее сегодня широкое применение в биологии и медицине, является неточным, оценочным и должно рассматриваться как подготовка к количественному моделированию. Результатом данного этапа является модель индивидуального состояния биологического предмета или явления. Сложить целостное представление о морфологических особенностях популяции на данном этапе не представляется

возможным. Однако данный способ прост и не требует больших временных затрат.

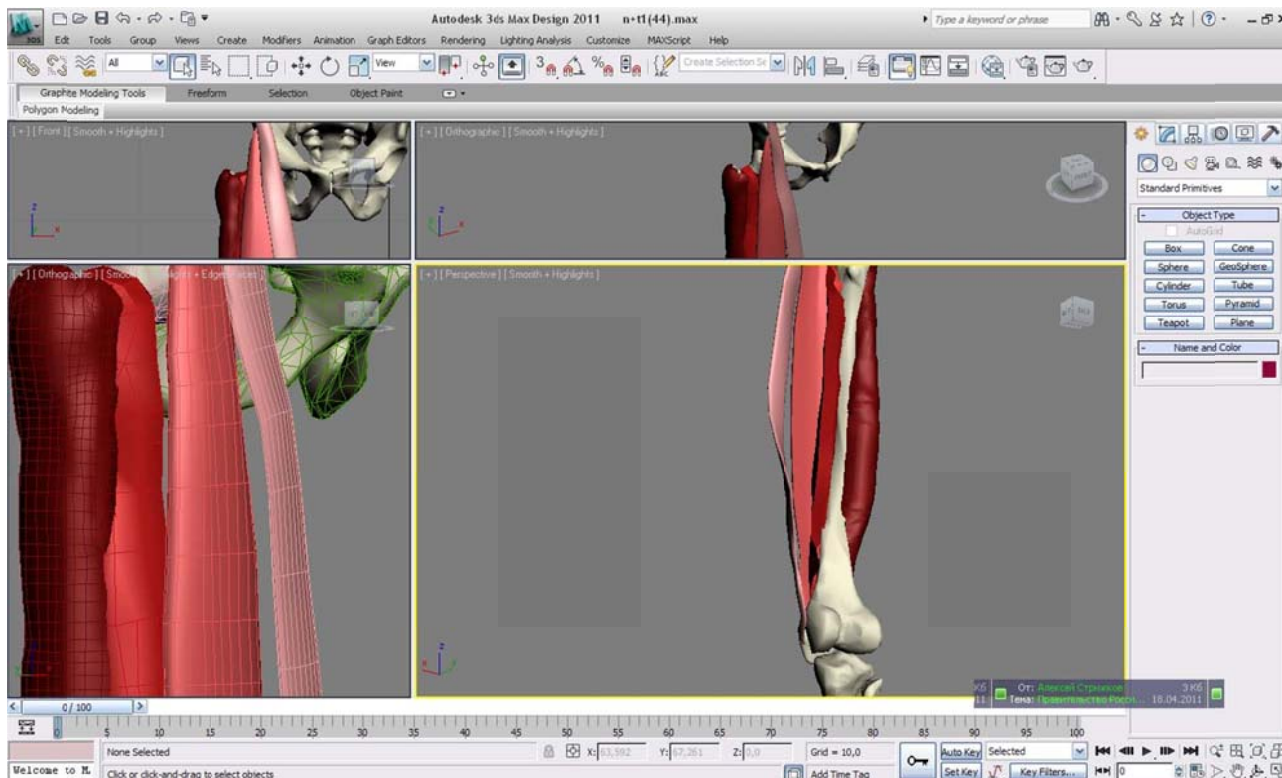


Рис. 2. Качественная компьютерная модель передней группы мышц бедра плода

Количественное компьютерное моделирование не нашло широкого применения в морфологии в связи со своей трудоемкостью, но результаты, полученные в результате данного исследования представляют несомненный научный интерес как средняя характеристика обследованной группы, и могут служить основой для дальнейшего морфологического исследования.

На основании проделанной работы и изученной литературы в рамках данной проблемы можно сделать следующие выводы:

1. Мощно развитая четырехглавая мышца бедра плода человека по своему строению представляет сложную мышцу, состоящую из различных мышечных сочетаний и сухожильных образований, что, несомненно, должно быть связано с вертикальным положением человеческого тела, но положение плода в утробе матери не вертикально, следовательно, можно предположить, что развитие заложено и предопределено генетически.

2. Мышцы задней поверхности голени имеют некоторые особенности, которые можно объединить одним общим свойством: они еще не испытывали нагрузки, связанной с вертикальным положением тела. Отличаясь малым размером, мышцы плодов имеют слабо развитые соединительно-тканые образования и состоят из нежных, тонких мышечных пучков, переходящих в дистальное сухожилие под очень острыми углами.

3. Образование суставных поверхностей с заданной кривизной, а также другими параметрами, характеризующими сустав, возможно, заложено генетически, а также происходит под действием спонтанных движений плода. Можно также предположить, что в ряде случаев движения могут превратиться в один из патогенетических факторов аномального морфогенеза сустава.

4. Трехмерная модель мышц нижней конечности плодов человека является мощным инструментом для раскрытия закономерностей развития всего опорно-двигательного аппарата нижней конечности.

Качественное компьютерное моделирование не отражает в полной мере строение биологического объекта.

Для построения адекватной компьютерной модели биологического объекта необходимо рациональное сочетание качественного и количественного моделирования.

Литература

1. Ильин, В.А., Позняк Э.Г. Аналитическая геометрия. – М., 1981, - С. 144- 210
2. Лакин, Г.Ф. Биометрия. – М., 1990. – 352 с.
3. Стрижков, А.Е. Анатомические особенности мышц, действующих на коленный сустав в пренатальном онтогенезе //Стрижков А.Е., Рыбалко Д.Ю., Иванов С.С., Смирнов Е.А. /Тезисы докладов 62-й научной конференции студентов и молодых ученых, посвященной 50-летию студенческого научного общества БГМУ. Ч. 1.- Уфа, 1997.- С.20.
4. Стрижков, А.Е. Изменения геометрии суставных поверхностей и их зависимость от формы связок крупных суставов нижних конечностей человека в пре- и неонатальном онтогенезе/ Стрижков А.Е., Вагапова В.Ш. // Морфология (архив анатомии, гистологии и эмбриологии).- 1996.- Т.109, Вып. 2.- С. 93.
5. Стрижков, А.Е. Математическая морфология суставов человека/ Стрижков А.Е., Вагапова В.Ш. // Морфологические ведомости (приложение). – 2004. - № 1-2.- С. 100.
6. Стрижков, А.Е. Математическая морфология: состояние и перспективы // Стрижков А.Е. / Морфология, 2009. – том 136, №4. – С.132-133.

7. Стрижков, А.Е. Математическое моделирование формы связок и суставных поверхностей коленного сустава на ранних этапах онтогенеза // Морфология (архив анатомии, гистологии и эмбриологии).- 2004.- Т.126, Вып. 4.- С. 117.
8. Стрижков, А.Е. Моделирование формы суставных поверхностей крупных суставов человека в норме // Роль природных факторов и туризма в формировании здоровья населения. Материалы III Российской научной конференции. – Уфа, 2005. - с. 141 – 143.
9. Стрижков, А.Е. Особенности органогенеза мышц конечностей человека в пре- и неонатальном периодах // Стрижков А.Е., Вагапова В.Ш./ Морфология. – 2002. - Т. 121, № 2-3. -С. 151-152.
10. Стрижков, А.Е. Аналитическое описание формы суставных поверхностей крупных суставов человека в пре- и неонатальном онтогенезе // Морфологические ведомости.- № 1-2, приложение №1. – 2006. – С.275 - 278.
11. Фахретдинов Э.А., Сафина Э., Стрижков А.Е. Особенности методики трехмерного компьютерного моделирования мышц плода человека // Роль природных факторов и туризма в формировании здоровья населения. - Выпуск X. - 2012. – С. 151-156.

Научный руководитель: к.м.н., доцент Стрижков А.Е.

УДК 611.36.018.7-053.33

© Саакян А.Р., Бобков П.С., Теличко С.И., Дробленков А.В., Карелина Н.Р., 2012.

СТРОЕНИЕ ВЕНУЛЯРНЫХ СОСУДОВ И СИНУСОИДОВ ПЕЧЕНИ НОВОРОЖДЁННЫХ

Саакян А.Р., Бобков П.С., Теличко С.И., Дробленков А.В., Карелина Н.Р.

*Санкт-Петербургский государственный педиатрический медицинский университет
(Санкт-Петербург, Россия)*

Саакян А.Р., Бобков П.С., Теличко С.И., Дробленков А.В., Карелина Н.Р.
Строение веноулярных сосудов и синусоидов печени новорождённых // Вестник молодых ученых Республики Башкортостан. – 2012, № 4. – С. 41-47.

Резюме. Настоящее исследование посвящено выявлению структурных особенностей терминальных междольковых венул и установлению количества перисинусоидальных липоцитов и макрофагов в печени новорожденного. Исследовали гистологические срезы фрагментов печени здоровых новорожденных детей, полученных при судебно-медицинском вскрытии. В срезах, окрашенных по методу Маллори, оценивали отношение соединительной ткани терминальных портальных трактов к адвентициальной оболочке междольковых венул. В различных зонах ацинуса печени подсчитывали количество перисинусоидальных липоцитов (при окраске по Маллори) и CD68⁺ макрофагов. В результате исследования установлено, что адвентициальная оболочка, окружающая эндотелий междольковой

венулы, мышечную оболочку междольковой артериолы и холангиоциты междолькового желчного протока, представляет собой соединительную ткань мельчайших портальных трактов. В ее составе расположены десмоциты. Перисинусоидальные клетки Ито чаще располагаются в перипортальной и центральной зонах. Многочисленные иммунопозитивные макрофаги печени распределены во всех частях ацинуса относительно равномерно. Следовательно, клетки печени, обладающие фиброгенным потенциалом, при рождении многочисленны и сконцентрированы, главным образом, вблизи терминальных междольковых венул, их вокругдольковых ветвей и в составе их адвентициальной оболочки.

Ключевые слова: печень новорожденного, междольковая вена печени, перисинусоидальные липоциты, печеночные макрофаги, количество.

Saakyan A.R., Bobkov P.S., Telichko S.I., Droblenkov A.V., Karelina N.R. The structure of the newborn liver venular vessels and sinusoides // Bulletin of Young Scientists of the Republic of Bashkortostan. - 2012, № 4. – P. 41-47.

Abstract. The present study is devoted to the identifying the structural features of terminal interlobular venules and the establishment of the number perisinusoidal adipocytes and macrophages of the liver newborn. The histological sections of liver fragments obtained at forensic autopsy of healthy human newborns were examined. In sections stained by the Mallory method the apportionment of the connective tissue of terminal portal tracts to adventitia of interlobular venules was assessed. In different areas of the liver acinus the number of perisinusoidal lipocytes (at Mallory staining) and CD68+ macrophages were counted. It was established the adventitia surroundings the endothelial cells of the interlobular venules, the muscle cell of interlobular arterioles and interlobular bile duct cholangiocytes is a connective tissue of smallest portal tracts. The desmocytes are present in its composition. Perisinusoidal Ito cells are usually located in the periportal and central zones. Numerous immunopositive liver macrophages are distributed in all parts of the acinus relatively evenly. Consequently, the liver cells, which have fibrogenic potential at birth are numerous and are concentrated mainly near the terminal interlobular venules, their branches, surrounded of the lobules and within their adventitia shell.

Key words: newborn liver, interlobular venules, perisinusoidal lipocytes, liver macrophages, quantity.

Разграничение стромы мельчайших портальных трактов печени и компонентов стенки междольковых венул, а также данные о количестве основных клеток синусоидных капилляров в составе развивающейся печени до сих пор остаются недостаточно изученными и дискуссионными. В единичных работах, в которых отражена структура портальных трактов печени новорожденных, под междольковой веной понимают лишь ее эндотелий [6]. Представление о том, что стенка терминальной междольковой венулы состоит лишь из эндотелия и, возможно, прерывистого слоя миоцитов или миофибробластов, сложилась благодаря данным сканирующей электронной микроскопии [9]. Отдельные исследователи, однако, в терминальных портальных

трактах рассматривали адвентициальную оболочку венул и строму портального тракта как самостоятельные структуры [4]. В доступной печати также отсутствуют данные о количестве основных клеток синусоидных капилляров развивающейся печени. Опубликованы только ориентировочные сведения о равномерном распределении перисинусоидальных липоцитов в дольке молодых и взрослых крыс [5,8] и преобладании печеночных макрофагов в перипортальной части дольки у взрослых крыс [10]. Между тем уточнение классификационных признаков венулярных сосудов, знания клеточного состава стенки синусоидных капилляров важны как основа для дальнейшего выяснения механизмов фиброза и склероза при ряде патологических состояний этого органа в перинатальном периоде и способов их перинатальной коррекции.

Цель исследования – установить особенности строения терминальных венул, количество перисинусоидальных липоцитов и макрофагов печени новорожденного.

Материал и методы. Объектом исследования была печень здоровых новорожденных детей (5), полученная в зимнее время года при судебно-медицинском вскрытии. В одном случае смерть наступила при родах дома, в остальных – от переохлаждения (оставлены на улице). По данным медицинской карты роженицы и полного морфологического исследования внутренних органов признаки заболеваний у детей отсутствовали, все они были доношенными и живорождёнными. В серийных гистологических срезах печени, окрашенных по Маллори, визуально оценивали строение мельчайших (терминальных) портальных трактов, терминальных междольковых венул, срезаемых поперечно, подсчитывали число перисинусоидальных липоцитов в каждой из трех зон ацинуса печени. Число макрофагов печени в этих зонах определяли после обработки срезов мышинными моноклональными антителами к CD68 (Dako, Дания). Площадь исследования (0,03 мм²) определяли с помощью программы Imagescope (Rus). Различия средней величины и ее ошибки считали значимыми при $p < 0,05$.

Собственные данные. В просвете синусоидных капилляров и венулярных сосудов печени новорожденных были распространены гемопозитические клетки, расположенные как по отдельности, так и в виде небольших групп.

Терминальные междольковые венулы имели небольшой просвет округлой и овальной формы, в котором размещались от 1 до 4 элементов крови и кроветворных клеток (рис.1а). Внутренняя оболочка венул состояла из 1 – 3 эндотелиоцитов. Адвентициальная оболочка этих венул была образована, в основном, соединительной тканью терминального портального тракта, коллагеновые волокна и клетки которой окружали внутреннюю оболочку венулы концентрически. В ее внутренней части концентрическое расположение элементов было более упорядоченным и компактным, чем в наружной; десмоциты чаще обладали вытянутой формой цитоплазмы и гиперхромного ядра. Наружная часть адвентиции имела неровные контуры наружной поверхности, была прерывистой; концентрическое расположение ее элементов было менее правильным. Десмоциты в ней были крупными, обладали слабо выраженной отростчатой формой, светлой цитоплазмой, овальными светлыми ядрами и отчетливыми ядрышками. В единичных срезах междольковых венул были видны соустья с вокругдольковыми венулами и короткими венозными капиллярами, содержащими пучки коллагеновых волокон в их адвентициальной оболочке и сообщающимися с печеночными синусоидами. Между компонентами триады некоторых терминальных портальных трактов выявлялись очень небольшие треугольные участки с косым расположением отдельных волокон и содержащие щелевидные пространства.

Просвет синусоидных капилляров в некоторых участках был расширен и мог превышать величину просвета междольковой венулы. Перисинусоидальные клетки выглядели более крупными, чем эндотелиоциты, имели базофильно окрашенную цитоплазму, овальную, угловатую или палочковидную форму, были погружены внутрь печеночных балок на разную глубину. Цитоплазма некоторых перисинусоидальных клеток отличалась более интенсивным базофильным окрашиванием, чем у других. Печеночные макрофаги располагались в просвете синусоидных капилляров, имели вытянутую форму, базофильно окрашенную цитоплазму с короткими и широкими отростками, округлые или овальные ядра. Цитоплазма и отростки печеночных макрофагов равномерно и интенсивно экспрессировала CD68-антиген (рис. 1б и вставка). Перисинусоидальные клетки чаще располагались в перипортальной и центральной зонах ацинуса, тогда как

печеночные макрофаги были распределены по ацинарным зонам относительно равномерно (рис. 1, табл. 1).

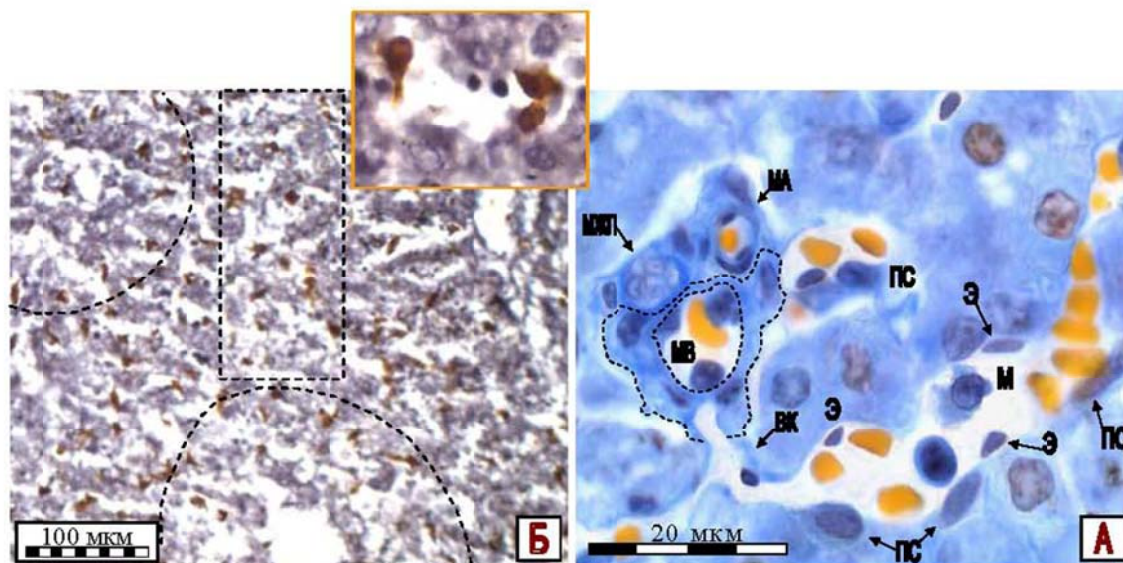


Рис. 1. Строение междольковой вены и особенности клеточного состава синусоидов печени здорового новорожденного человека. А – окраска по методу Маллори; ок. $\times 10$, об. $\times 100$. Б – выявление $CD68^+$ макрофагов, докрашивание гематоксилином; ок $\times 10$, об. $\times 10$. Обозначения: МВ – терминальная междольковая вена, МЖП – междольковый желчный проток, Ма – междольковая артериола, ВК – венозный капилляр, ПС – перисинусоидальные клетки (Ито), Э – эндотелиоциты, М – печеночные макрофаги, Цв – центральная вена; между пунктирными линиями заключена адвентициальная оболочка вены; I, II и III – площадь исследованных зон ацинуса

Таблица 1

Количество перисинусоидальных клеток Ито и печеночных макрофагов на площади $0,03 \text{ мм}^2$ в различных зонах ацинуса печени новорожденного ($\bar{X} \pm S_{\bar{X}}$)

Количество клеток (n=20)	Зоны ацинуса печени		
	перипортальная (зоны 1-3)	центральная (центр зоны 1)	периферическая (зона 3)
перисинусоидальных	$3,5 \pm 0,3$	$3,4 \pm 0,3$	$1,9 \pm 0,4^*$
макрофагов печени	$11,6 \pm 0,6$	$12,8 \pm 0,7$	$11,4 \pm 0,6$

* – различие в сравнении со значением в других частях ацинуса значимо ($p < 0,05$).

Обсуждение. Полученные нами данные уточняют представление о строении междольковых венул [4,9] тем, что их адвентициальная

оболочка практически полностью образована соединительной тканью терминальных порталных трактов. Как и в печени взрослых [1], адвентиция междольковых венул представлена внутренним компактным и наружным рыхлым концентрическими слоями соединительной ткани, клетки которых по строению близки фибробластам и миофибробластам [2]. Наши данные также уточняют сведения [5,10] о количестве перисинусоидальных липоцитов и макрофагов печени. В отличие от печени взрослых, макрофаги печени у новорожденных распределены в зонах ацинуса равномерно. Гетерогенность популяции перисинусоидальных клеток, сконцентрированных в центре и перипортальной ацинарных зонах печени новорожденных, обусловлена наличием фибробластоподобных форм клеток, что подтверждают данные их электронной микроскопии [3].

Выводы. Следовательно, клетки печени, обладающие фиброгенным потенциалом, при рождении многочисленны и сконцентрированы, главным образом, вблизи терминальных междольковых венул, их вокругдольковых ветвей и в составе их адвентициальной оболочки.

Литература

1. Бобков П.С. Строение веноулярного отдела микроциркуляторного русла и синусоидов печени в норме и при длительной алкогольной интоксикации. Автореф. канд. мед. наук. – СПб, 2012. –27с.
2. Бозо И.Я., Диев Р.В., Пинаев Г.П. «Фибробласт» – специализированная клетка или функциональное состояние клеток мезенхимального происхождения? // Цитология, 2010. –Т.52, №2. –С.99–109.
3. Вишневская Е.К. Дифференцировка клеток синусоидных сосудов печени в эмбриональном и постнатальном периодах онтогенеза крысы // Архив анатомии, гистологии и эмбриологии, 1989. –Т. 97, №9. –С. 68 – 73.
4. Жураковский И.П., Пустоветова М.Г., Архипов С.А. Особенности развития фиброза печени на фоне формирования дегенеративных изменений мезенхимальных производных при локальном хроническом воспалительном процессе // Сибирский медицинский журнал, 2011. –Том 26, №3. –С. 140–142.
5. Капустина В.И., Постникова О.А., Айдагулова С.В. Электронномикроскопический и стереологический анализ популяции звездчатых клеток печени в онтогенезе // Биологические науки. – 2011. – № 11. – С. 170–173.
6. Малахова Ж.Л. Клинико-патогенетические основы фетального алкогольного синдрома у детей раннего возраста. Автореф. докт. мед. наук. – Екатеринбург, 2012. – 38с.

7. Bataller R., Brenner D.A. Liver fibrosis // Journal of clinical investigations. – 2005. – Vol. 115. – P. 209–218.
8. Bioulac-Sage P., Balabaud C. La cellule perisinusoidale (ou cellule de Ito) // Gastroenterol. Clin. Et boil. – 1985. – Vol. 9, № 4. – P. 312–322.
9. Niiro G.K., O'Morchoe C.C. Pattern and distribution of intrahepatic lymph vessels in the rat // Anat. Rec. – 1986. – Vol. 215. – P. 351–360.
10. Wisse E. Observations on the fine structure and peroxidase cytochemistry of normal rat liver Kupffer cells // Ultrastruct. Res. – 1974. – Vol. 46. – P. 393–426.

Научные руководители: д.м.н., профессор Карелина Н.Р.
д.м.н., доцент Дробленков А.В.

УДК 572.087:611.721

© Фахритдинов Э.А., Сафина Э.В., Стрижков А.Е., 2012.

ОСТЕОМЕТРИЯ ПОЗВОНОЧНИКА У СТУДЕНТОВ ЮНОШЕСКОГО ВОЗРАСТА Г. УФЫ

Фахритдинов Э.А., Сафина Э.В., Стрижков А.Е.

Башкирский государственный медицинский университет (Уфа, Россия)

Фахритдинов Э.А., Сафина Э.В., Стрижков А.Е. Остеометрия позвоночника у студентов юношеского возраста г. Уфы // Вестник молодых ученых Республики Башкортостан. – 2012, № 4. – С. 47-51.

Резюме. Проведено остеометрическое обследование позвоночника студентов юношеского возраста города Уфы. Установлено, что 25% обследованных имеют разные проявления асимметрии спины и сколиоза.

Ключевые слова: остеометрия, юношеский возраст, позвоночник, асимметрия, сколиоз.

Fahritdinov E.A., Safina E.V., Strizhkov A.E. Osteometriya backbone of students adolescence Ufa // Bulletin of Young Scientists of the Republic of Bashkortostan. - 2012, № 4. – P. 47-51.

Abstract. The survey osteometric spine students adolescence Ufa. Found that 25% of the patients have different Asymmetries back and scoliosis.

Key words: osteometriya, adolescence, the spine, asymmetry, scoliosis.

Введение. Взаимодействие человека с окружающей средой является процессом динамическим. В результате этого меняются фенотипы людей определенной популяции. Известны тенденции в этом процессе, такие как акселерация (ускоренное развитие) и деселерация (ретардация, замедление). Знание этих вопросов в отдельных группах людей является большим теоретическим и практическим вопросом.

Легко провести оценку фенотипа человека по его соматотипу, который, в свою очередь, определяется по результатам антропометрического обследования. Интегративным (обобщающим) показателем при этом является фигура человека в целом.

Сегодня одной из основных проблем патологии опорно-двигательного аппарата у человека являются заболевания позвоночника. Многие из них сопровождаются различными деформациями позвоночника. Поэтому выявление особенностей строения позвоночника в разных группах популяции является актуальной задачей морфологии.

Целью исследования явилось выявление антропометрических особенностей позвоночника у лиц юношеского возраста, проживающих в г. Уфе.

Задачи исследования:

1. Провести стандартную антропометрию в группе обследуемых.
2. Провести остеометрию позвоночника и других элементов скелета спины в группе обследуемых.
3. Построить модель позвоночника студентов юношеского возраста, проживающих в г. Уфе.

Материалы и методы.

Объектом исследования служили 30 студентов лечебного, педиатрического и стоматологического факультетов в возрасте 17-20 лет, случайным образом отобранных из общего числа студентов БГМУ. Проводилось стандартное антропометрическое исследование, при котором определялись основные параметры тела человека.

Туловище изучалось по следующим параметрам: длина, ширина в верхней и нижней части (биакромиальный диаметр и диаметр таза), толщина туловища в области груди и основные периметры (обхваты) груди, талии, живота, ягодиц.

Изучались длины головы и шеи путем простых измерений.

На конечностях измерялись: длины, диаметры, обхваты.

Для остеометрии позвоночника и элементов спины определялись стандартные и оригинальные остеометрические точки (рис. 1). Определялись остистые отростки позвонков, углы лопатки, ость лопатки, части подвздошного гребня. Для каждой точки определялись координаты ее положения в пространстве (оси абсцисс, ординат и аппликат) (рис. 2).

В дальнейшем, проводилась статистическая обработка полученных данных по классической схеме, с использованием стандартного пакета «анализа данных» Microsoft Excel 2007. Для выявления частот встречаемости разных типов конституции, были составлены вариационные ряды, сделан анализ крайних вариантов.

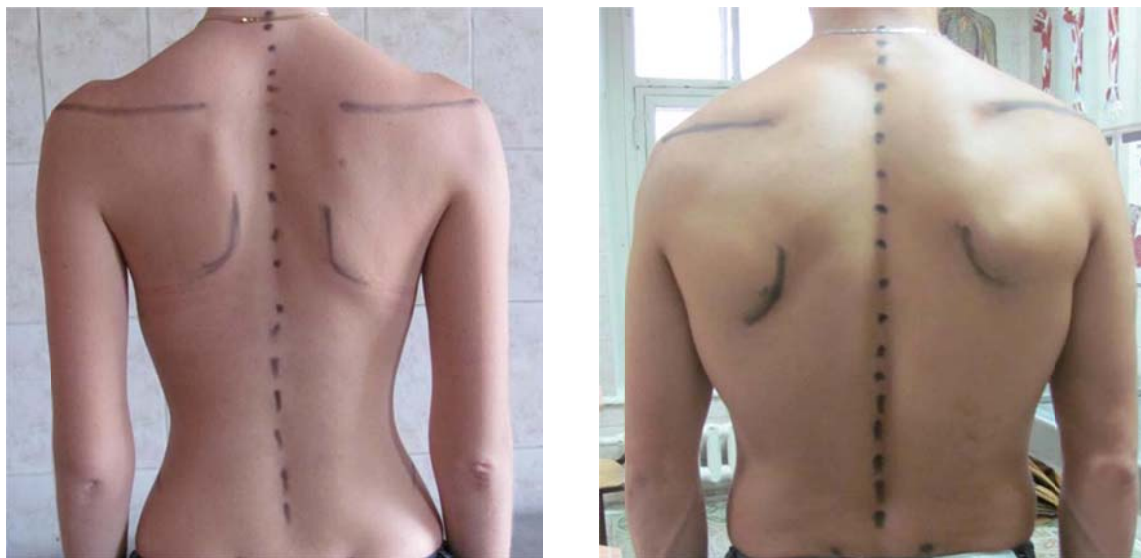

Рис. 1. Остеометрические точки позвоночника и спины.

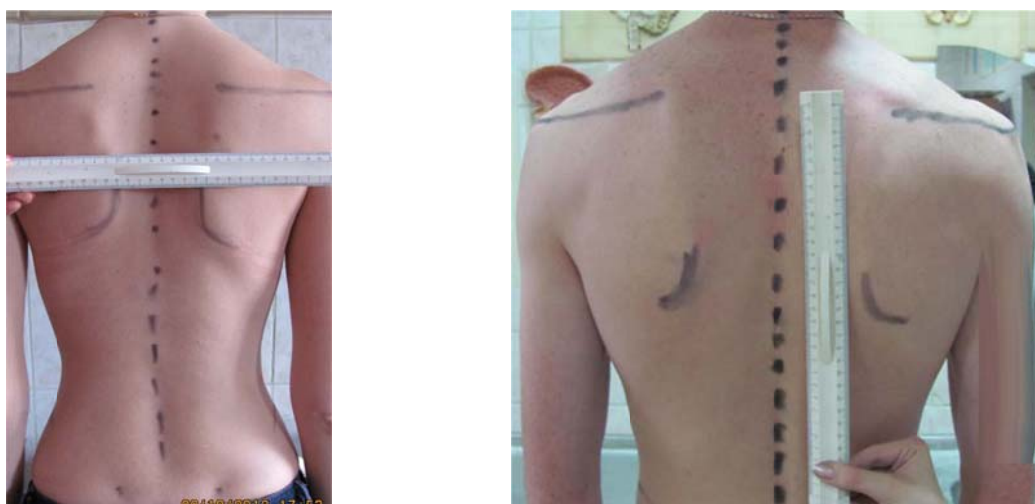

Рис. 2. Определение координат антропометрических точек в пространстве

После предварительных статистических исследований построили модель позвоночника современных студентов медицинского университета.

Полученные результаты.

У большинства обследованных (82%) показатели туловища и конечностей были симметричны справа, слева, достоверных различий нами не было выведено.

Для оценки типов конституции мы обращали внимание на характеристики туловища. Здесь отмечено значительное преобладание девушек со средними показателями относительной ширины грудной клетки (относительная ширина туловища $19,7 \pm 0,7$), девушек с более широкими размерами грудной клетки меньше, чем с более узким (характерным для астенического типа). Астенический тип – 27,1% человек, гиперстенический тип – 4,2%. относительная толщина туловища показывает аналогичную картину (средняя толщина $11,3 \pm 0,4$). Девушек, имеющих более тонкую грудную клетку, больше (85 человек), более толстую – всего в 23 случаях, то есть 15,5%. На основании этого мы предполагаем, что среди студенток первого курса преобладают с узкими и тонкими размерами грудной клетки. Среди юношей преобладали лица с мезоморфным типом телосложения.

Анализ тела в целом проводился по относительным размерам его частей.

Исследование спины студентов юношеского возраста показал, что у 18% обследованных отмечается асимметрия правой и левой половины спины.

Остеометрия позвоночника показала, что позвонки располагаются в одной сагиттальной плоскости у 75% студентов. У остальных студентов отмечаются разные виды сколиоза.

После статистической обработки полученных данных нами была построена трехмерная модель нормального позвоночника у студентов юношеского возраста г. Уфы.

Выводы:

1. Среди студенток обследованной группы преобладают лица долихоморфного типа телосложения.
2. Среди студентов юношей преобладают лица мезоморфного типа телосложения.
3. Различные деформации позвоночника и спины формируются уже в юношеском возрасте, что можно объяснить неправильным режимом физической активности студентов вузов.

4. Построенная модель позвоночника является основой для дальнейших исследований строения и функций этой части тела.

Литература

1. Морфология человека /Под ред. Б.А. Никитюка, В.П. Чтецова. – М., 1990. – 343 с.
2. Ковешников В.Г., Никитюк Б.А. Медицинская антропология. – Киев, 1992. – 200 с.
3. Шапаренко П.Ф. Принципы пропорциональности в соматогенезе. – Винница, 1994. – 225 с.
4. Никитюк Б.А. Конституция человека / Итоги науки и техники: Антропология. – М., 1991. – Т. 4. – 152 с.
5. Онтогенетическая динамика индивидуально-типологических особенностей организма человека / под ред. В.Г. Николаева. – Красноярск, 2001. – 172 с.
6. Стрижков А.Е., Цирульникова А.В., Логинова Д.В., Трапезникова К.А. Форма тела студенток первого курса Башкирского государственного медицинского университета // Роль природных факторов и туризма в формировании здоровья населения. Материалы III Российской научной конференции. – Уфа, 2005. - с. 135 – 138.
7. Стрижков А.Е., Юсупова Д.А. Половые различия биометрических показателей мышц плеча человека // Роль природных факторов и туризма в формировании здоровья населения. Материалы III Российской научной конференции. – Уфа, 2005. - с. 145 – 146.
8. Ямгутдинов Р.Р., Стрижков А.Е., Бикташев М.Р., Галлямов А.Ш. Антропометрические особенности студенток младших курсов // Роль природных факторов и туризма в формировании здоровья населения. - Выпуск X. - 2012. – С. 198-202.

Научный руководитель: к.м.н., доцент Стрижков А.Е.

УДК 611.721

© Халиуллин М.И., Латыпов Ф.И., Махмудова А.А., Дильмухаметова Л.М., 2012.

СТРОЕНИЕ ПЕРЕХОДНОЙ ЗОНЫ СИНОВИАЛЬНОЙ МЕМБРАНЫ КОЛЕННОГО СУСТАВА У ПЛОДОВ, ДЕТЕЙ И ПОДРОСТКОВ

Халиуллин М.И., Латыпов Ф.И., Махмудова А.А., Дильмухаметова Л.М.

Башкирский государственный медицинский университет (Уфа, Россия)

Халиуллин М.И., Латыпов Ф.И., Махмудова А.А., Дильмухаметова Л.М.
Строение переходной зоны синовиальной мембраны коленного сустава у плодов,

детей и подростков // Вестник молодых ученых Республики Башкортостан. – 2012, № 4. – С. 51-56.

Резюме. Результаты наших исследований свидетельствуют, что полость коленного сустава выстлана единой внутренней оболочкой мезенхимального происхождения, дифференцирующуюся в онтогенезе по локализации на синовиальную мембрану, ее переходную зону и хондральную мембрану. Эти составляющие единой внутренней оболочки суставов непрерывно переходят друг в друга.

Ключевые слова: коленный сустав, синовиальная мембрана, суставной хрящ, плоды, дети, подростки.

Khaliullin M.I., Latypov F.I., Makhmudova A.A., Dilmuchametova L.M. Morphology of transsital zone of knee joint synovial membrane in fetuses, childrens and teen-agers // Bulletin of Young Scientists of the Republic of Bashkortostan. - 2012, № 4. – P. 51-56.

Abstract. Our results indicate that the cavity is lined with a single knee inner shell of mesenchymal origin, differentiating in ontogeny localization on the synovial membrane, and its transition zone chondral membrane. These components of a single inner lining of the joints continuously into each other.

Key words: knee joint synovial membrane, articular cartilage, fruit, children and adolescents.

По данным литературы следует, что первые признаки различных заболеваний суставов у взрослых берут начало в детском и подростковом возрастах и обнаруживаются в зонах перехода синовиальной мембраны с капсулы на хрящ (Яковлева А.А., Башляева З.А., 1983; Васильев Н.А. 1965; Lovasz G., Dtllyei A., 1992 и др.) В.Н. Павлова (1980,1988), В.Ш. Вагапова с соавт. (1994) считают, что эти зоны на границе двух морфологически различных структур являются в обменном отношении малоактивными и наименее резистентными при действии патологических факторов. Поэтому изучение переходной зоны синовиальной мембраны (ПЗСМ) суставов с позиций их формирования в пре- и постнатальном онтогенезе приобретает особый интерес и актуальность.

Работа выполнена на коленном суставе (КС) от 123 эмбрионов, плодов и детей обоего пола, не страдавших при жизни заболеваниями опорно-двигательного аппарата.

Материал, представляющий собой комплекс синовиальной мембраны – переходной зоны - суставного хряща изучался с семи участков: с основания, верхушки, медиального, латерального полей надколенника и мышечков бедренной и большеберцовой костей. Нами

были использованы общепринятые морфологические методы исследования. Секционный материал фиксировали в 10% нейтральном формалине, в последующем препараты от детей старших возрастных групп подвергались декальцинации в 5-10% растворе муравьиной кислоты. Далее их промывали под проточной водой, обезживали в спиртах возрастающей крепости и заключали в парафин. Для выявления citoархитектоники и макромолекулярной организации матрикса гистологические срезы окрашивали гематоксилин-эозином и пикросириусом красным; фиброархитектоника изучалась после окраски по Ван-Гизон (коллагеновые волокна) и по Харту (эластические волокна).

Результаты наших исследований свидетельствуют, что полость коленного сустава выстлана единой внутренней оболочкой мезенхимального происхождения, дифференцирующуюся в онтогенезе по локализации на синовиальную мембрану, ее переходную зону и хондральную мембрану (ХМ). При этом мы считаем, что данные составляющие единой внутренней оболочки суставов непрерывно переходят друг в друга. Они уже обнаруживались у плодов в конце четвертого месяца развития.

Во внутриутробном периоде развития ПЗСМ КС приобретает трехслойную конструкцию, состоящую из поверхностного слоя покровных клеток и двух поверхностного и глубокого волокнистых слоев. По мере приближения к краю суставного хряща все слои ПЗСМ истончаются. Ее коллагеновые и эластические компоненты уплотняются и далее продолжают на хондральную мембрану суставных хрящей. Становление cito- и фиброструктуры ПЗСМ на различных костях носит гетерогенный характер. Сначала изменение клеток и волокон происходит в области ПЗСМ бедренной кости и надколенника, позже – на большеберцовой кости.

Одновременно с формированием синовиальной мембраны, ее переходной зоны и хондральной мембраны коленного сустава во внутриутробном онтогенезе происходит тесное структурное преобразование подлежащего суставного хряща. Сюда из ПЗСМ внедряются и получают дальнейшее распространение как коллагеновые, так и эластические волокна. Также волокна появляются под ХМ, но

здесь они единичны и отличаются небольшой глубиной проникновения в хрящ.

После рождения возрастные преобразования волокнистых элементов переходной зоны и ХМ существенно отличаются от таковых подлежащих суставных хрящей. У новорожденных детей и в грудном возрасте во всех ПЗСМ эластические волокна становятся длиннее и толще, значительно возрастает количество пучков коллагеновых волокон с выраженной волнистостью. В последующие возрастные группы у детей раннего (1-3г), первого (4-7л) и второго (8-12л) детства наблюдается дальнейшее увеличение волнистости и утолщение пучков волокон.

С момента рождения ребенка волокна, вступающие из ПЗСМ и частично из ХМ в суставной хрящ, получают качественно новые преобразования. У новорожденных детей они становятся значительно длиннее и, как правило, начинают обнаруживаться во всех трех слоях суставных хрящей бедренной кости и надколенника. В эти же сроки развития как эластические, так и коллагеновые волокна формируют две разновидности конструкции: сетевидную и пучковую. В суставном хряще большеберцовой кости волокнистые структуры выявлялись лишь к концу первого года жизни.

У подростков (13-16л) краевые участки суставных хрящей впервые удается подразделить на два отдела: волокнистый и гиалиновый. Первый располагается под ПЗСМ, а второй – под ХМ. Однако окончательное формирование волокнистого хряща под ПЗСМ происходит в юношеском возрасте (17-21г). В эти же сроки краевые участки подлежащих суставных хрящей коленного сустава приобретают различную структуру и отличаются друг от друга длиной, толщиной, взаимным расположением и ориентацией пучков волокон к субхондральной кости.

Обсуждение полученных данных. Мы считаем, что единая внутренняя оболочка коленного сустава должна рассматриваться как внутренняя оболочка наподобие других таких же мембран, ограничивающих замкнутые полости от окружающих тканей (Барон М.А., 1949). Внутренняя оболочка суставов образована непрерывно переходящими друг в друга синовиальной мембраной, ее переходной зоной и хондральной мембраной. Об этом свидетельствуют образование

их из единого источника и взаимосвязь формирования волокнистых структур. Возможно отсутствие онтогенетического подхода не позволило предыдущим исследователям (Wolf J., 1969, 1974а, 1974 б; Walker P.S., 1969 ; Дрейер А.Л., 1977) доказать существование этой оболочки суставов. Мы считаем, что синовиальная мембрана участвует в транссиновиальном обмене, ее переходная зона фиксирует синовиальную мембрану к костям, а хондральная мембрана осуществляет барьерную функцию. Это подтверждается данными J.Wolf (1969, 1974); В.Н.Павловой (1980); В.Ш. Вагаповой (1999, 2002, 2010).

Таким образом, наши данные свидетельствуют о сложных взаимоотношениях между синовиальной мембраной, хондральной мембраной и подлежащими суставными хрящами.

Выводы:

1. Полость коленного сустава выстлана единой внутренней оболочкой, дифференцирующейся в онтогенезе по локализации на синовиальную мембрану, ее переходную зону и хондральную мембрану, выполняющие специфические функции.
2. Трехслойную конструкцию ПЗСМ приобретает на бедренной кости и на надколеннике к концу внутриутробного развития, а на большеберцовой кости к концу периода новорожденности.
3. Переходная зона синовиальной мембраны и хондральная мембрана развиваются в тесной связи с подлежащим суставным хрящом.
4. К концу первого года жизни в подлежащих суставных хрящах начинаются процессы «завуалирования» коллагеновых и эластических волокон. Повторно в проходящем свете они выявляются у подростков (13-16лет). Развитие волокнистого хряща идет в три этапа: гиалиновый (до 12 недель развития плода), гиалиново-волокнистый (до конца периода второго детства) и волокнистый (в юношеском возрасте).

Литература

1. Барон М.А. Реактивные структуры внутренних оболочек.- Л. Медгиз, Ленинградское отделение, 1949, -463с.
2. Вагапова В.Ш. Пути гемо- и лимфомикроциркуляции синовиальной мембраны коленного сустава в пренатальном онтогенезе // Микроциркуляторное русло в норме и эксперименте: Сб.науч. ст. Баш.мед. ун-та. -Уфа, 1986.-С.20-24

3. Вагапова В.Ш. Микроциркуляторное русло синовиальной мембраны коленного сустава: Дис.докт.мед.наук.- Уфа, 1987.- 83-180с.
4. Вагапова В.Ш., Габбасов А.Г. О приспособительных механизмах синовиальной мембраны коленного сустава для резорбции синовиальной жидкости в лимфатическое русло// Всесоюзная конференция по проблеме функциональной лимфологии: Тез.докл.- Новосибирск.- 1982.- С.32-34
5. Вагапова В.Ш. Морфологические аспекты транссиновиального обмена в коленном суставе //Морфология.- 1998.- Том 113, №3.- С.28
6. Городничева Ю. Травма коленного сустава у детей: Автореф.дис.канд.мед.наук.- М., 1970.-3-12с.
7. Дрейер А.Л. Деформирующий артроз. Современные взгляды и теории.- Л., 1977.- 18-25с.
8. Павлова В.Н., Копьева Т.Н. и др. Хрящ.- М.,1988.- 103-171с.
9. Павлова В.Н. Синовиальная среда суставов.- М.,1980.- 30-140с.
10. Стрижков А.Е., Вагапова В.Ш. Математическая модель для определения возраста плода человека по теменно-пяточной и теменно-копчиковой длинам // Вестник научных исследований.- 1995.- №5.-С.1-10
11. Яковлева А.А., Копьева Т.Н. Ревматоидный артрит.- М., 1981.- 124-195 с.
12. Яковлева А.А. Болезни суставов в детском возрасте.- М., Медицина, 1977, - 190 с.
13. Loyasr G., Bellyei A. Early synovectomy in the treatment of juvenile кругъфещшв arthritis //Magy- Traumatol. – Orthop. –Heyrealy-reallit Sebesz/ - 1992/- Voi. 35, N 1.- P. 1-6.
14. Walker P.S. et all. Behaviour of synovial fluid on surfaces of articular cartilage. A scanning electron microscope stady // Ann. Кругью Dis. -1969.- Vol.28, N 1.- P. 1-14.
15. Wolf J. Chondrosynovial membrane cerving as joint cavity lining with a sliding and barriers function // Folia Morfol. – 1969.- Vol.17, N 3.- P. 291-308.
16. Wolf O. Transition from synovial into chondral membrane// Morphol. – 1974.- Vol. 22, N 2.- P. 151-160.

Научный руководитель: д.м.н., профессор Вагапова В.Ш.

УДК 611.127: 612.172.61:618.29
© Ялунин Н.В., 2012.

МОРФОЛОГИЯ ПРЕДСЕРДНО – ЖЕЛУДОЧКОВОГО ОТДЕЛА ПРОВОДЯЩЕЙ СИСТЕМЫ СЕРДЦА ПЛОДА ЧЕЛОВЕКА 22 – 27 НЕДЕЛЬ РАЗВИТИЯ

Ялунин Н.В.

Уральская государственная медицинская академия (Екатеринбург, Россия)

Ялунин Н.В. Морфология предсердно – желудочкового отдела проводящей системы сердца плода человека 22 – 27 недель развития // Вестник молодых ученых Республики Башкортостан. – 2012, № 4. – С. 57-63.

Резюме. Изучена морфология предсердно-желудочкового отдела проводящей системы сердца плодов человека во взаимосвязи с частями межжелудочковой перегородки. Для выявления предсердно-желудочкового узла, одноименного пучка, его ножек использованы макро - и микропрепарирование, гистологический метод. Установлена корреляционная связь предсердно – желудочкового узла, одноименного пучка с синусной частью межжелудочковой перегородки.

Ключевые слова: плод, проводящая система сердца.

Yalunin N.V. Morphology atrioventricular department of conducting system of heart of 22-27 weeks of development // Bulletin of Young Scientists of the Republic of Bashkortostan. - 2012, № 4. – P. 57-63.

Abstract. Morphology of the atrioventricular conduction system of the heart department of human fetuses in relation to the parts of the interventricular septum. To identify the atrioventricular node, the beam of the same name, his legs used macro - and mikropreparirovanie, histological method. Established correlation atrioventricular node of the beam with the same name sine part of interventricular septum.

Key words: fetus, conducting system of the heart.

Введение. Проводящая система сердца (ПСС) - комплекс анатомических образований (узлов, пучков, волокон), обладающих способностью генерировать электрический импульс сердечных сокращений и проводить его ко всем отделам миокарда предсердий и желудочков, обеспечивая их координированные сокращения (Иванов В.А., 2010). ПСС человека и животных при использовании морфологических методов исследования изучена несравненно хуже по сравнению с рабочим миокардом (Павлович Е.Р., 2009). Значительной мотивацией к исследованию анатомии предсердно – желудочкового отдела ПСС сердца плодов человека послужило совершенствование оперативной техники лечения аритмий, особенно у новорожденных. Благодаря интенсивному развитию пренатальной кардиологии и, в том

числе, пренатальной ритмологии, установлено, что причины многих аритмий кроются во внутриутробном периоде, морфологическим субстратом которых является ПСС. В основе обнаружения и выделения предсердно – желудочкового отдела ПСС с помощью морфологических методов исследования лежат точные топографические ориентиры, позволяющие определять местоположение предсердно-желудочкового узла, одноименного пучка, его ножек. Большинство исследователей ПСС интерпретируют полученные результаты только с учётом возраста и параметров сердца. Лишь в отдельных работах приводятся данные о принципах систематизации ПСС (Синев А.Ф., Крымский Л.Д. 1985; Спирина Г.А., 1993). Для фундаментальной медицины и фетальной кардиоморфологии, в частности, изучение предсердно – желудочкового отдела позволит установить принципы строения, топографии предсердно – желудочкового узла, одноименного пучка, его правой и левой ножки, а также их взаимоотношение с близлежащими внутрисердечными структурами. Для практической медицины изучение анатомии ПСС в пренатальном периоде онтогенеза дает широкую возможность специалистам различного профиля диагностировать заболевания этого органа до рождения, планировать и разрабатывать тактику дальнейшего лечения.

Материал и методы исследования: 50 препаратов сердца плодов человека 22 – 27 недель внутриутробного развития. В основу работы положен принцип одновременного изучения анатомических характеристик ПСС и сердца на одном и том же препарате. Для исследования предсердно-желудочкового отдела ПСС применяли следующие методики: а) морфометрический метод; б) макромикроскопическое препарирование; в) гистологический метод исследования с приготовлением серийных срезов с окраской гематоксилином-эозином, по Ван Гизону. При препарировании предсердно-желудочкового отдела ПСС апробированы технические приемы, предложенные разными исследователями. Первоначально определялись размеры сердца: длина, ширина, передне-задний размер, индекс сердца. После измерения сердце вскрывалось по току крови, затем определялись форма и параметры частей МЖП (синусной, трабекулярной, конусной) на правой и левой сторонах межжелудочковой перегородки. Только затем приступали к выделению

ПСС. В настоящее время рутинный метод препарирования ПСС в полной мере применен на препаратах взрослых и детей А.Ф. Синевым, Л.Д. Крымским (1985), Г.А. Спириной (1993). Микропрепарирование предсердно-желудочкового узла, предсердно-желудочкового пучка, его ножек осуществляли под микроскопом МБС – 9 (при увеличении 12-36 раз), при помощи препаровальной иглы. Использовали офтальмологический пинцет и ножницы, которые значительно облегчили препарирование. В большинстве случаев вместо скальпеля впервые использовали сапфировое микролезвие с держателем, оптимально подходящее для выделения предсердно-желудочкового узла, предсердно-желудочкового пучка, его ножек. Для контроля над результатами препарирования ПСС использован гистологический метод исследования с приготовлением серийных срезов с окраской гематоксилином-эозином, по ван Гизону. Забор блоков тканей для исследования частей предсердно-желудочкового отдела ПСС осуществлялся с соблюдением техники, описанной Н.Р. Anderson, S.Y. Ho (2003); М. Lev, J. Widran, Е.Е. Erickson (1951); М. J. Davies, R.H. Anderson, А. Е. Becker (1983). После микропрепарирования ПСС выполнялась морфометрия взаимосвязанных частей ПСС и сердца на правой и левой стороне межжелудочковой перегородки по методике А.Ф.Синева, Л.Д.Крымского. Анализировали строение предсердно – желудочкового отдела проводящей системы сердца беря за основу критерии типов анатомического соответствия ПСС и сердца А.Ф. Синева; Л.Д. Крымского (1985). Также опирались на фундаментальные исследования Г.А. Спириной (1993), которая выделила промежуточные типы анатомического соответствия. Статистическую обработку полученного материала осуществляли с использованием пакета статистических программ MathCAD.

Собственные данные и их обсуждение. В предсердно – желудочковом отделе ПСС выделяли предсердно-желудочковый узел, одноименный пучок, его правую и левую ножку. Предсердно-желудочковый узел располагается на центральном фиброзном теле, в задне-нижнем отделе межпредсердной перегородки. Залегает поверхностно непосредственно под эндокардом. Он относительно большой, рыхлой консистенции. Поверхностный и глубокий слой предсердно – желудочкового узла составляют единое образование. Узел

имел булавовидную или треугольную форму. Предсердно – желудочковый узел характеризуется бледно – желтой окраской на фоне других тканей. В 22 - 23 недели соотношение между данными формами составило 11 : 6, в 24 - 25 недели равнялось 10 : 8, в 26 - 27 недели 16 : 1. Длина предсердно – желудочкового узла, начиная с 22-23 недели равна $1,08 \pm 0,07$ мм и увеличивалась к 26-27 недели до $1,33 \pm 0,05$ мм. Ширина ПЖУ также увеличивается с $0,78 \pm 0,05$ мм в 22-23 недели до $0,85 \pm 0,03$ мм в 26-27 недель. С возрастом происходит постепенное увеличение длины предсердно-желудочкового узла на 0,1-0,2 мм. Ширина предсердно – желудочкового узла изменяется незначительно. В 22-27 недель внутриутробного развития предсердно-желудочковый узел располагался спереди и книзу на расстоянии от 0,2 мм до 0,8 мм от отверстия венечного синуса. Расстояние от предсердно-желудочкового узла до наджелудочкового гребня составляло в 22 – 23 неделю $2,21 \pm 0,61$ мм, увеличиваясь в 24 – 25 неделю до $2,0 \pm 0,56$ мм, составляя в 26 – 27 неделю $2,78 \pm 0,72$ мм. Предсердно-желудочковый узел тесно прилежит к правому фиброзному треугольнику во всех наблюдаемых препаратах сердец плодов человека 22 – 27 недель развития. Он состоит из поверхностного и глубокого слоя. Поверхностный слой представлен мышечными волокнами большого размера, расположенных продольно, имеющих сетевидную форму. Поперечная исчерченность у волокон слабо выражена. Цитоплазма клеток поверхностного слоя окрашена менее интенсивно. Глубокий слой предсердно-желудочкового узла, напротив, состоит из клеток, диаметр и длина которых значительно меньше. От предсердно-желудочкового узла отходят пучки волокон, проникающие через центральное фиброзное тело к миокарду межжелудочковой перегородки. Вокруг узла расположен соединительнотканый футляр. От предсердно – желудочкового узла отходит одноименный пучок. Он располагается на границе перепончатой и мышечной части межжелудочковой перегородки. По полученным данным длина предсердно – желудочкового пучка до анатомической бифуркации при прямоугольной форме синусной части в 22 – 23 неделю внутриутробного развития составила $1,54 \pm 0,07$ мм, увеличиваясь к 26 – 27 недели до $2,20 \pm 0,06$ мм. Ширина пенетрирующей части предсердно – желудочкового пучка составила в 22 - 23 неделю $0,5 \pm 0,02$ мм, а в 26 – 27 неделю $0,6 \pm 0,04$ мм. В 22 – 27

недель длина предсердно-желудочкового пучка до анатомической бифуркации варьирует от 1,54 мм до 2,20 мм. Ширина колебалась в пределах от 0,5 до 0,8 мм, при этом сохраняя относительное постоянство в данной выборке. Провели анализ параметров предсердно – желудочкового узла и предсердно – желудочкового пучка при различных индексах сердца. При индексе сердца плодов 22-27 недель от 0,80 до 0,95 длина предсердно – желудочкового узла составила $1,12 \pm 0,11$ мм, его ширина равнялась $0,76 \pm 0,08$ мм, длина предсердно – желудочкового пучка $1,74 \pm 0,14$ мм, ширина $0,46 \pm 0,06$ мм. При индексе $<0,95$ длина предсердно – желудочкового узла $1,24 \pm 0,09$ мм, ширина - $0,82 \pm 0,06$ мм, длина предсердно – желудочкового пучка $1,69 \pm 0,06$ мм, ширина предсердно – желудочкового пучка $0,48 \pm 0,05$ мм. При квадратной форме синусной части правая ножка отходит от предсердно-желудочкового пучка под углом 90° , образуя изгиб выпуклостью кпереди в области основания перегородочно - краевой трабекулы. При прямоугольной форме синусной части меняется конфигурация правой ножки, угол её отхождения увеличивается до 110° - 130° , она становится вогнутой кпереди. При квадратной и прямоугольной форме синусной части межжелудочковой перегородки предсердно – желудочковый узел и одноименный пучок занимают аналогичное положение. Узел расположен в задненижнем отделе межпредсердной перегородки, кпереди и книзу от отверстия венечного синуса. Одноименный пучок - на вершине мышечного гребня межжелудочковой перегородки под углом 20° от уровня горизонтальной плоскости. У плодов соотношение между шириной и длиной сердца не является определяющим фактором для выделения типа анатомического соответствия его и ПСС. При сопоставлении результатов, независимо от возраста, наименьшая длина предсердно-желудочкового пучка отмечена при квадратной форме синусной части, а наибольшая - при её пятиугольной форме на правой стороне межжелудочковой перегородки. Сильная корреляционная связь выявляется между высотой предсердно-желудочкового пучка и шириной наджелудочкового гребня ($r - 0,74$). Установлено, что предсердно-желудочковый пучок и синусная часть межжелудочковой перегородки образуют корреляционную пару. У плодов 22-27 недель развития обнаружена зависимость топографии и параметров предсердно-желудочкового узла, одноименного пучка, его

ножек от архитектоники частей межжелудочковой перегородки, как и в постнатальном периоде онтогенеза. Расстояние от проксимальной части правой ножки до наджелудочкового гребня варьировало от 0,67мм до 2,1мм, до заднего края перегородочно-краевой трабекулы - от 0,69мм до 0,75 мм. В результате полученных данных представляется возможным отметить следующее, что в 22 – 23 неделю внутриутробного развития длина правой ножки предсердно – желудочкового пучка до анатомической бифуркации на правой стороне межжелудочковой перегородки составило $3,3 \pm 0,45$ мм, ширина правой ножки $0,97 \pm 0,47$ мм, ширина правой ножки в верхней трети $0,29 \pm 0,34$ мм. В 26 – 27 неделю развития длина правой ножки предсердно – желудочкового пучка до анатомической бифуркации при увеличилась до $3,6 \pm 0,46$ мм; ширина в верхней трети правой ножки увеличилась до $0,32 \pm 0,56$ мм. В отдельных препаратах отмечены мелкие ветви, отходящие от проксимальной части правой ножки к окружающему миокарду.

ВЫВОДЫ

1. У плодов 22 – 27 недель предсердно-желудочковый пучок и синусная часть межжелудочковой перегородки, как и в постнатальном периоде онтогенеза, составляют корреляционную пару.
2. При прямоугольной форме синусной части с увеличением величины соотношения между её шириной и длиной увеличивается длина пучка до анатомической бифуркации.
3. Типы анатомического соответствия проводящей системы и сердца формируются во внутриутробном периоде.

Литература

1. Иванов В.А. Анализ морфометрических показателей основных элементов проводящей системы предсердий, изученных при препарировании сердец лиц разных возрастных групп//Вестник новых медицинских технологий.-2010.- Т.ХVII,№10.-С.28-30.
2. Павлович Е.Р. Перспективы изучения морфологии проводящей системы сердца человека и животных в норме, патологии и эксперименте//Фундаментальные исследования -2009.- №10.-С.37-38.
3. Синев А.Ф., Крымский Л.Д. Хирургическая анатомия проводящей системы сердца. - М.:Медицина,1985.-271с.
4. Спирина Г.А. Индивидуальная и возрастная изменчивость строения предсердно-желудочкового отдела проводящей системы сердца человека и его кровеносных

- сосудов в норме и при аномалиях развития//Автореф. докт. дисс.- Екатеринбург, 1993.-47с.
5. Davies M.J., Anderson R.H., Becker A.E. The conduction system of the heart.- London-Boston -Durban - Singapore-Sydney- Toronto-Wellington: Butterworths, 1983.-337р.
 6. Lev. M., Wirdan J., Erickson E. A method for the histopathologic study of the atrioventricular node, bundle and branches// A.M.A. Archives of pathology.-1951.- Vol.52.-№1.-P.73-83.
 7. Anderson H.R., Ho S.Y. The morphology of the conduction system// Novartis Foundation Symposium 250.-2003.- P.6-24

Научный руководитель: д.м.н., профессор Спирина Г.А.

УДК 611.127: 612.172.61:618.29
© Ялунин Н.В., Спирина Г.А., 2012.

**СПОСОБ ВЫДЕЛЕНИЯ ПРЕДСЕРДНО – ЖЕЛУДОЧКОВОГО
ОТДЕЛА ПРОВОДЯЩЕЙ СИСТЕМЫ СЕРДЦА ПЛОДОВ
ЧЕЛОВЕКА С ПОМОЩЬЮ САПФИРОВОГО МИКРОЛЕЗВИЯ С
ДЕРЖАТЕЛЕМ**

Ялунин Н.В., Спирина Г.А.

Уральская государственная медицинская академия (Екатеринбург, Россия)

Ялунин Н.В., Спирина Г.А. Способ выделения предсердно – желудочкового отдела проводящей системы сердца плодов человека с помощью сапфирового микролезвия с держателем // Вестник молодых ученых Республики Башкортостан. – 2012, № 4. – С. 63-68.

Резюме. Применение сапфирового микролезвия позволяет максимально точно выделить границы правой и левой ножки пучка Гиса, не повредив их. Стоит подчеркнуть, что в основном использовался рутинный метод изучения отделов ПСС, а у плодов гистологический. Предлагаемый нами инструмент для выделения ПЖУ, ПЖП, правой и левой ножек пучка Гиса позволяет быстрее, а в ряде случаев, точнее и нагляднее выделить данные части ПСС.

Ключевые слова: плод, проводящая система сердца, сапфировое микролезвие.

Yalunin N.V., Spirina G.A. Way of allocation of the atrioventricular department of conductive heart system of the person of weeks of development by means of a sapphire microedge with the holder // Bulletin of Young Scientists of the Republic of Bashkortostan. - 2012, № 4. – P. 63-68.

Abstract. Application of sapphire microedge allows to allocate most precisely borders of the right and left bungle branch of Gis, without having damaged them. It is necessary to emphasize that the routine method of studying of departments of conductive heart system, and at fetus the histologic was generally used. The tool offered by us for

allocation of AVN, AVB, the right and left bundle branch of His allows quicker, and in some cases to allocate these parts of CHS more precisely and more visually.

Key words: fetus, conducting system of the heart, sapphire microedge.

Изучение анатомии сердца в пренатальном периоде развития дает широкую возможность специалистам диагностировать заболевания этого органа до рождения, планировать и разрабатывать тактику дальнейшего лечения.

Работ, посвященных изучению топографии и внешнего строения проводящей системы сердца (ПСС) у плодов сравнительно мало, так как анатомическое выделение частей ПСС, а именно: предсердно-желудочкового узла, одноименного пучка, его правой и левой ножек является крайне трудоемким и не производилось на сердцах плодов. Об этом свидетельствуют работы как отечественных, так и иностранных исследователей.

Первыми учеными, открывшими и описавшими проводящую систему сердца, были, как известно, I.E. Purkinje (1845), W. His (1893), S. Tawara (1906). До 1940 г. существование ПСС у человека не вызывало сомнений, с 1940 г. появился ряд американских работ (Glomset D. J.; Virge R.F., 1948), которые на основании анатомо-гистологических исследований отрицали у человека специфическую ПСС. Вероятно это связано с трудоемкостью самого процесса выделения отделов ПСС

При попытке полного выделения предсердно-желудочкового отдела ПСС исследователи испытывают значительные трудности. Например, А. В. Кузьмина-Преградова (1953) препарировала при помощи лупы 100 обычно сформированных сердец у взрослых и, только, в 66 случаях обнаружила предсердно-желудочковый пучок. K. Reemtsma и соавт. (1958) лишь в трех из 11 исследованных ими сердец с дефектами межжелудочковой перегородки смогли обнаружить и отпрепарировать предсердно-желудочковый узел и пучок. Е. Ф. Яницкая (1959) смогла отпрепарировать только левую ножку предсердно-желудочкового пучка, но правую его ножку и предсердно-желудочковый узел полностью выделить ей ни разу не удалось. I. Mahaim (1947) утверждал, что ПСС отпрепарировать под контролем невооруженного глаза невозможно. M. J. Davies (1971) после безуспешной попытки препарирования ПСС заключил, что её вообще нельзя выделить анатомически и перешел исключительно на гистологическое изучение.

По-видимому, все это вместе взятое и является основными причинами перехода большинства современных исследователей ПСС только на гистологический метод её изучения. В настоящее время рутинный метод препарирования ПСС в полной мере применен на препаратах взрослых и детей (Синев А. Ф., Крымский Л. Д. 1985, Спирина Г. А. 1993).

У детей при врожденных дефектах перегородок сердца ПСС исследована М. Н. Умовистом (1974). Все указанные авторы применяли обычное препарирование в постнатальном периоде онтогенеза посредством препаровальных игл и пинцета. У плодов ПСС изучена на гистологических препаратах, что не создает полной картины о топографии и строении предсердно-желудочкового отдела ПСС сердца.

Нами предложено использовать сапфировое микролезвие с держателем, применяемым в офтальмологии для хирургии катаракты и глаукомы, а также для проведения косметологических операций (рис. 1а, б).



Рис. 1. а) Сапфировое микролезвие с держателем; б) сопоставление сапфирового микролезвия с препаровальной иглой.

В нашей работе впервые микролезвие применялось для тонкого выделения предсердно-желудочкового узла (ПЖУ), предсердно-желудочкового пучка (ПЖП), его правой и левой ножек.

У плодов 18-28 недель развития вскрывали грудную полость, извлекали сердце, промывали камеры проточной водой, фиксировали его в 5 % растворе нейтрального формалина в течении 4-5 дней. Вскрывали сердце по току крови по методу А.И. Абрикосова (1948), затем определяли синусную, трабекулярную, конусную части на правой

стороне межжелудочковой перегородки (МЖП), с которыми сопряжены части ПСС, рисунок 2 .

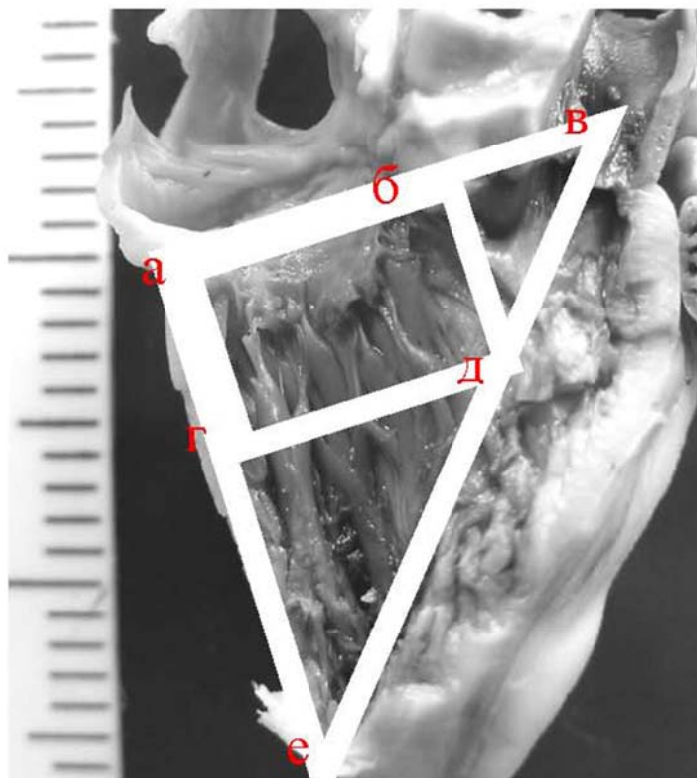


Рис. 2. Форма и параметры синусной части на правой стороне межжелудочковой перегородки: (а – б – г – д) - границы синусной части, трабекулярной (г – д – е) и конусной (б – в – д)

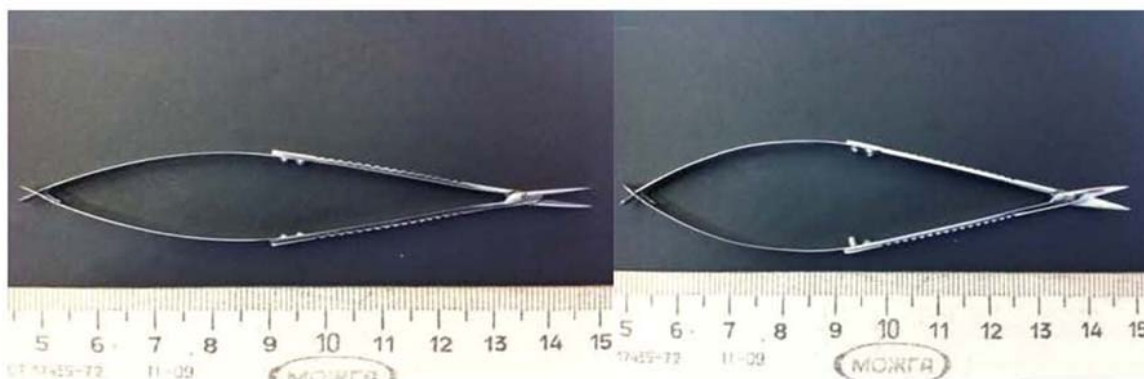


Рис.3 а. Офтальмологический пинцет 3 б. Офтальмологические ножницы.

Микропрепарирование ПСС осуществляли под микроскопом МБС – 9 (увеличение 12-36 раз), при помощи препаровальной иглы, офтальмологического пинцета и ножниц, рисунок 3 а, б.

Вместо скальпеля использовали сапфировое микролезвие с держателем, оптимально подходящее для выделения предсердно-желудочкового отдела ПСС плода.

Каждый препарат сердца плода, фиксированный в 5 % растворе нейтрального формалина, подвергался препарированию в условиях постоянного воздействия на него 3 % раствора уксусной кислоты, который поступал к исследуемому участку сердца в виде падающей капли, что способствовало разрыхлению соединительной ткани. Первоначально выделяли ПЖУ, который находили на задней поверхности центрального фиброзного тела. Ориентиром для его обнаружения являлась одноименная артерия, либо препарировался ствол ПЖП, который располагался в основании перепончатой части межжелудочковой перегородки. Препарирование начинали с выделения ствола ПЖП. Последовательно разрез продолжали кпереди, где выделяли ствол ПЖП на уровне передне-нижней комиссуры трехстворчатого клапана, на уровне которой начиналась правая ножка пучка Гиса (рис. 4).

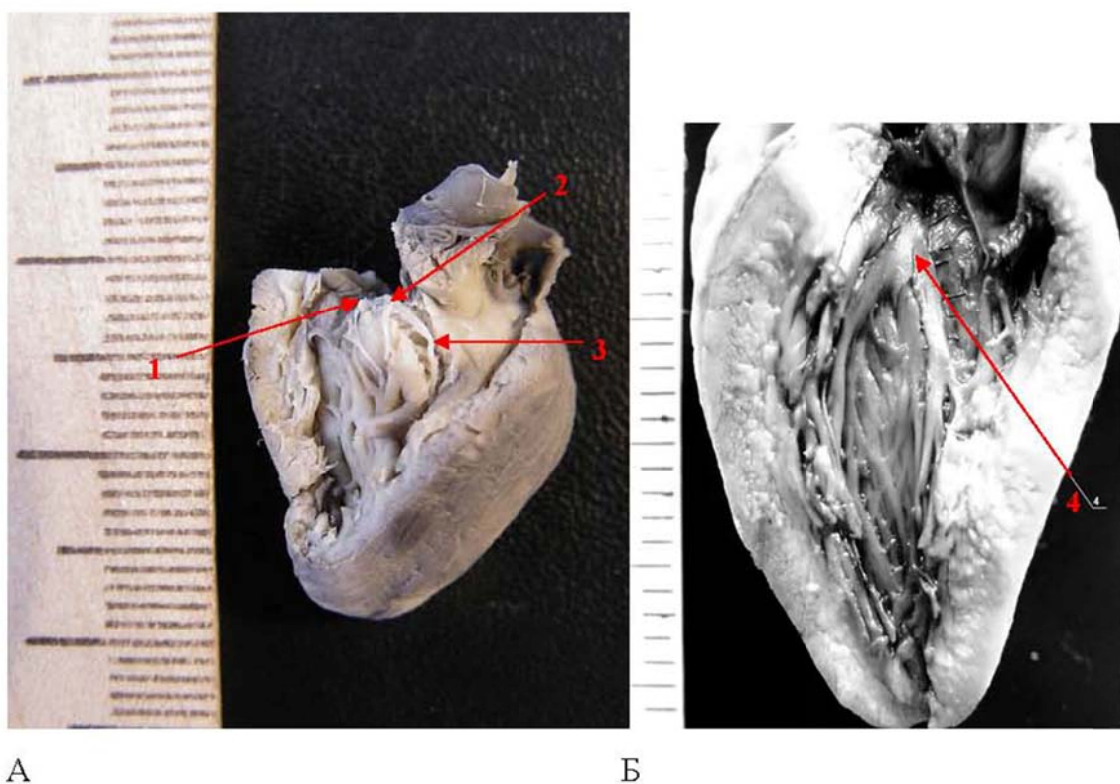


Рис. 4. А) Сердце плода человека 22 -23 недели развития; правая сторона МЖП. Отпрепарирована проводящая система сердца: 1. Предсердно-желудочковый узел. 2. Предсердно-желудочковый пучок. 3.Правая ножка предсердно-желудочкового пучка.
Б) Сердце плода человека 24 – 25 недель развития; левая сторона МЖП: 4 - левая ножка предсердно-желудочкового пучка. Фото с препарата.

Правая ножка пучка Гиса продолжалась под эндокардом в перегородочно-краевую трабекулу (ПКТ). Применение сапфирового микролезвия позволяет максимально точно выделить границы правой и левой ножки пучка Гиса, не повредив их. Предлагаемый инструмент для выделения ПЖУ, ПЖП, правой и левой ножек пучка Гиса позволяет быстрее, а в ряде случаев, точнее и нагляднее выделить данные части ПСС.

Литература

1. Абрикосов А.И. Техника патологоанатомических вскрытий трупов. - М., 1948.
2. Кузьмина-Приградова А.В. Предсердно-желудочковый пучок человека и его кровоснабжение// Вопросы морфологии.-1953.-Сб.2-С.201-214.
3. Синев А.Ф., Крымский Л.Д. Хирургическая анатомия проводящей системы сердца. - М.:Медицина,1985.-С.13-30.
4. Спирина Г.А. Индивидуальная и возрастная изменчивость строения предсердно-желудочкового отдела проводящей системы сердца человека и его кровеносных сосудов в норме и при аномалиях развития//Автореф. докт. дисс.- Екатеринбург, 1993.-47с.10
5. Умовист М.Н. Проводящая система при врожденных дефектах перегородок сердца.- Киев: Здоров'я,1973.-С.16-25.
6. Яницкая Е.Ф.Проводящая система сердца человека в норме и при некоторых патологических состояниях миокарда//Архив патологии.-1959.-№ .-С.56-62.
7. Davies M.J. Phatology of conduction tissue of the heart.- London: Butterworths Co., 1971.-286р.
8. Glomest D.J., Birge R.F. A morphological study of the cardiac conduction system. V. The pathogenesis of heart and bundle branch block. Arch. Pathol., 1948, 45,2,135-170.
9. Mahaim J. Kent's fibres and A-V paraspecific conduction through the upper connection of the bundle of His-Tawara. Am. Heart J., 1947, 33,5, 651-653.
10. Reemtsma K., Copenhaver W.M. Anatomic studies of the cardiac conduction system in congenital malformations of the heart// Circulation.-1958.-Vol.17.-№2.-P.271-276.

Заявка № 2010148986/14(070754) Решение о выдаче патента на изобретение.

Научный руководитель: д.м.н., профессор Спирина Г.А.

Раздел 2. ГИСТОЛОГИЯ. ПАТОЛОГИЧЕСКАЯ АНАТОМИЯ

УДК 611.018.63

© Антонова Л.М., 2012.

АНАЛИТИЧЕСКИЙ ОБЗОР СОСТОЯНИЯ МИОКАРДА ПРИ ЭКСПЕРИМЕНТАЛЬНОМ ДИАБЕТЕ

Антонова Л.М.

Новгородский государственный университет имени Ярослава Мудрого (Великий Новгород, Россия)

Антонова Л.М. Аналитический обзор состояния миокарда при экспериментальном диабете // Вестник молодых ученых Республики Башкортостан. – 2012, № 4. – С. 69-72.

Резюме. Изучены структурные и иммуноцитохимические особенности тканей миокарда в экспериментальных моделях аллоксанового диабета. Выявлено, что экспериментальный диабет вызывает реактивную перестройку тканей миокарда, которая носит адаптивный и компенсаторный характер.

Ключевые слова: миокард, аллоксановый диабет, адаптация.

Antonova L.M. Analytical review of the status of the myocardium of experimental diabetes // Bulletin of Young Scientists of the Republic of Bashkortostan. - 2012, № 4. – P. 69-72.

Abstract. Are investigated structural and immunocytochemical features of tissue of a myocardium in experimental models diabetes of alloxan. It is revealed that the experimental diabetes causes jet reorganization of fabrics of a myocardium which carries adaptive and compensatory character.

Key words: a myocardium, diabetes of alloxan, adaptation.

Введение. Сахарный диабет (СД) и патология сердечнососудистой системы являются одной наиболее актуальных проблем современной медицины. В настоящее время известно, что СД ассоциирован со значительным ростом смертности при патологии сердца [1]. Установлено, что СД является независимым предиктором риска развития хронической сердечной недостаточности [1,2].

Целью исследования явилось изучение морфологических изменений в тканях сердца на фоне экспериментального аллоксанового диабета.

Материалы и методы. Эксперименты были проведены на 157 взрослых самцах крыс линии Wistar. Исследования выполнялись в соответствии с Европейской конвенцией о защите позвоночных

животных. Исследовали 2 группы животных: интактные – содержались на стандартном рационе вивария; вторую группу составили животные с экспериментальным диабетом (ЭД). Модель экспериментального диабета воспроизводилась путем введения аллоксана 20 мг/100 г (фирма «Lachema», Чехия). Гистологические препараты, поджелудочной железы и сердца готовили по общепринятым методикам и окрашивали гематоксилином-эозином, по Ван Гизону и по Ли. Определяли содержание глюкозы в сыворотке крови и глюкозо-инсулиновый индекс (ГИИ). Исследовали соотношение стромы и сердечной мышечной ткани, объемную плотность коллагеновых волокон в миокарде. Для оценки содержания коллагена выполнялось иммуногистохимическое (ИГХ) исследование парафиновых срезов миокарда толщиной 5 мкм, применялся иммунопероксидазный метод с использованием аффинно-очищенных кроличьих поликлональных первичных антител к антигенам коллагена I и коллагена III типов. Оценка результатов проводилась в 10 произвольно выбранных полях зрения при увеличении X 200, по разработанной нами полуколичественной (в баллах) шкале. Для определения содержания сократительных белков в миокарде использовали моноклональные антитела к тубулину, десмину, миозину, и тропонину (фирма “Sigma”, США), вторичные антитела, конъюгированные с пероксидазой хрена (фирма “Boehringer Mannheim”, Германия). Для электронномикроскопического исследования миокарда ткань фиксировалась в 2,5% глутаровом альдегиде на 0,1М фосфатном буфере, в течение 12 часов при 4° С. Заливка материала осуществлялась с использованием эпоксидных смол: эпон-аралдит.

Обработку результатов проводили с помощью компьютерных программ Microsoft Exsel 2002, Statistica 6.

Результаты исследования. Объемная плотность кардиомиоцитов (КМЦ) в ткани интактных животных составляла $85,5 \pm 5,2$ об.%; межклеточного вещества (МВ) – $14,5 \pm 0,1$ об.%. Индекс соотношения КМЦ и межклеточного вещества в первой группе составил 5,8. Строма миокарда была сформирована рыхлой соединительной тканью, которая оплетала кардиомиоциты и включала большое количество капилляров, объемная плотность которых составила $7,4 \pm 0,1$ об.%. В течение первой недели после введения аллоксана у крыс нарастало потребление воды, усиливался диурез. Уровень глюкозы в крови поднимался до $23,40 \pm 0,18$

ммоль/л, что в 5,4 раза выше значений у интактных крыс ($4,29 \pm 0,44$ ммоль/л). Глюкозо-инсулиновый индекс составлял $8,17 \pm 0,61$, что существенно превышал контрольные цифры ($0,27 \pm 0,01$). Максимальный уровень летальности во всех экспериментальных группах с диабетом был отмечен на 3-5 сутки. В целом летальность на протяжении эксперимента достигала от 31% до 38%. Потеря массы тела составила от $2,3 \pm 0,3\%$ на 10 сутки до $8,9 \pm 0,6\%$ на 21 сутки после введения аллоксана. На гистологических препаратах экспериментальных групп животных манифестировала гетерогенность популяции кардиомиоцитов. Были выявлены гипертрофированные, частично или полностью деструктивные клетки, поперечная исчерченность в которых не просматривалась. Ядра имели неправильную форму, располагались как в центре кардиомиоцитов, так и на периферии. Наблюдалась значительная вакуолизация и просветление саркоплазмы и неравномерность окрашивания кардиомиоцитов. Определялись кардиомиоциты с ишемическими проявлениями. Объемная плотность КМЦ у 2й группы животных уменьшилась на 19%. Соотношение КМЦ и стромальных компонентов миокарда при экспериментальном диабете составило 2,3 что практически в 3 раза меньше, чем у животных интактной группы. Содержание коллагеновых волокон в сердечной ткани на фоне диабета увеличилось по сравнению с миокардом интактных животных. На фоне экспериментального диабета (ЭД) отмечено возрастание в 2,8 раза коллагена III типа. В миокарде животных с ЭД наблюдалось повышение содержания белка цитоскелета десмина, в среднем на 18%. Увеличение экспрессии сократительного белка миозина на 10% свидетельствует о гипертрофических изменениях значительной части кардиомиоцитов, которые отмечали на 14 сутки. Ультраструктурный анализ кардиомиоцитов при ЭД продемонстрировал значительные изменения митохондриального аппарата. Среди обычных митохондрий располагались деструктивно измененные – с явлениями набухания, выявлялось значительное количество мелких форм. В ряде клеток формировались диффузные литические повреждения миофибриллярных пучков. Нарушалась обычная ориентация миофибрилл, они располагались хаотически, часто перекрещивались, имело место их разрушение.

Таким образом, развитие экспериментального аллоксанового диабета сопровождалось стойкой гипергликемией, вызвало уменьшение объемной плотности кардиомиоцитов и повышение плотности соединительнотканного компартмента. При экспериментальном диабете возросло содержание коллагена, с превалированием в 2,8 раза коллагена III типа. Отмечено увеличение содержания белков цитоскелета и сократительных белков кардиомиоцитов десмина и миозина. Ультраструктурные изменения характеризовались выраженными преобразованиями митохондриального и миофибриллярного аппаратов. Морфофункциональные изменения клеток и тканей исследуемых органов носили адаптивно-компенсаторный характер и были вызваны их реакцией на изменение параметров внутренней среды при развитии диабета.

Литература

1. Балаболкин М.И. Диабетология. /М. - Москва.- 2000.- С.672
2. Александров, А.А. Диабетическое сердце: схватка за митохондрии / А.А. Александров // CONSILIUM MEDICUM– 2003. - N 9 Том 5. – с. 509-513.

Научно-исследовательская работа выполнена в рамках реализации федеральной целевой программы «Научные и научно-педагогические кадры инновационной России» на 2009-2013 годы.

УДК 616-006.04

© Бриллиант А.А., Сазонов С.В., 2012.

ИССЛЕДОВАНИЕ ЗАВИСИМОСТИ ПРОЛИФЕРАЦИИ ОТ УРОВНЯ ЭКСПРЕССИИ HER2 neu В КЛЕТКАХ КАРЦИНОМЫ МОЛОЧНОЙ ЖЕЛЕЗЫ С ИСПОЛЬЗОВАНИЕМ ИММУНОГИСТОХИМИЧЕСКОГО МЕТОДА ОКРАСКИ

Бриллиант А.А., Сазонов С.В.

*Центр организации специализированных видов медицинской помощи, Институт
медицинских клеточных технологий (Екатеринбург, Россия)*

Бриллиант А.А., Сазонов С.В. Исследование зависимости пролиферации от уровня экспрессии HER2 neu в клетках карциномы молочной железы с использованием иммуногистохимического метода окраски // Вестник молодых ученых Республики Башкортостан. – 2012, № 4. – С. 72-77.

Резюме. Рак молочной железы (РМЖ) является наиболее распространенной опухолью у женщин в развитых странах. Одним из механизмов злокачественной трансформации и прогрессии является нарушение регуляции клеточного цикла, ингибирование апоптоза, активации и пролиферации клеток. Значительную роль в прогнозировании исхода заболевания является выражением рецептора эпидермального фактора роста - Her-2/neu. В GBUZ СО "Институт медицинских технологий Cell" провела специальное иммуногистохимическое исследование с целью определения выражения Her-2/neu и KI-67. Найдены статистически значимые слабая связь между уровнем экспрессии Her-2/neu фактор роста и пролиферации клеток в опухолях молочной железы в каждом случае.

Ключевые слова: рак молочной железы, Her-2/neu, KI-67, иммуногистохимический метод.

Brilliant A.A., Sazonov S.V. The study addiction proliferation of Her2 neu expression levels in breast carcinoma cells with using immunohistochemical staining methods // Bulletin of Young Scientists of the Republic of Bashkortostan. - 2012, № 4. – P. 72-77.

Abstract. Breast cancer (BC) is the most common tumor in women in developed countries. One of the mechanisms of malignant transformation and progression is a violation of the regulation of cell cycle inhibition of apoptosis, and activation of cell proliferation. Significant role in predicting the outcome of the disease is the expression of epidermal growth factor receptor - Her-2/neu. In GBUZ SO "Institute of Medical Cell Technologies" held special immunohistochemical studies to determine the expression of Her-2/neu, and KI-67. Found a statistically significant weak relationship between the level of expression of Her-2/neu growth factor and cell proliferation in breast tumors in each case.

Key words: breast cancer, Her-2/neu, KI-67, immunohistochemical metod.

Введение. Рак молочной железы (РМЖ) является наиболее распространенной опухолью у женщин в экономически развитых странах. В структуре онкологической заболеваемости женского населения России РМЖ занимает I место. В России ежегодно регистрируется более 46 тыс. новых случаев РМЖ. Рост заболеваемости и частота инвалидизации больных раком молочной железы предопределяет необходимость поиска новых диагностических мероприятий и прогностических маркеров, направленных на раннее установление заболевания, оптимизацию и индивидуализацию лечения пациенток с целью дальнейшего повышения качества жизни больных и их физической и социальной реабилитацией.

Одним из механизмов опухолевой трансформации и прогрессии является нарушение регуляции клеточного цикла с ингибированием апоптоза и активацией пролиферации. В связи с этим особенное значение имеет изучение протеинов, регулирующих клеточный цикл и

инициирующих пролиферацию, таких как маркер пролиферации Ki-67. Кроме того, не менее значимое место в прогнозе исхода заболевания имеет экспрессия рецептора эпидермального фактора роста – Her-2/neu, амплификация которого отмечается при опухолевой прогрессии и является критическим фактором для назначения надлежащей терапии [1]. В последнее время появились сообщения о проведении статистического корреляционного анализа между FHT – (предполагаемый негативный регулятор клеточного цикла), WWOX (ген WWOX относится к разряду генов-супрессоров опухолей) и гиперэкспрессией HER-2 [2]. В работе Handan Kaya показана зависимость между коэкспрессией HER-2, neuregulin, mark и akt и прогностическими параметрами опухоли [3-4]. Проведены работы по сравнительному анализу антиапоптотического белка bcl-2 и Ki-67 в эстроген и прогестерон положительных и отрицательных карциномах молочной железы [4].

При анализе имеющихся в литературе данных становится очевидной роль участия HER-2 и Ki-67 в регуляции пролиферативных процессов при развитии опухоли. В тоже время нами не обнаружены работы, доказывающие зависимость состояния пролиферации в карциноме молочной железы от уровня экспрессии HER-2/neu в клетках.

Материалы и методы исследования

Всего исследовано 177 карцином молочной железы из различных медицинских учреждений г. Екатеринбург. Наряду с традиционными, гистологическими исследованиями на базе патоморфологической лаборатории «ГБУЗ СО Свердловский областной онкологический диспансер» на базе ГБУЗ СО «Институт медицинских клеточных технологий» проводились специальные иммуногистохимические исследования для определения экспрессии Her-2/neu и KI-67. Реакции на Her-2/neu и KI-67 проводились в автостейнере “DAKO” с использованием моноклональных мышинных антител. Предварительно гистологические срезы обрабатывались в барокамере “Paskal DAKO Cytomation» при давлении 22Р и температуре 127° С. Результаты исследования визуализировались на световом микроскопе фирмы “Zeiss” с помощью программы “AxioVision”. Оценка уровней мембранной экспрессии Her-2/neu в опухолевых клетках производилась

по шкале от 0 до 3+. Пролиферативная активность опухоли оценивалась по экспрессии Ki-67 в ядрах клеток карциномы, в процентах.

Статистические исследования выполнены с использованием набора программ «Statistica». Достоверность различия сравниваемых показателей считалась при $p < 0,05$.

Результаты и их обсуждение

При анализе данных в ходе проведенного исследования уровней экспрессии фактора роста Her-2/neu, были сформированы четыре группы пациентов. В первую группу вошло 9 человек с уровнем экспрессии фактора роста оцененным на 3+, во вторую – 19 человек – с уровнем экспрессии в 2+, в третьей группе (46 человек) уровень экспрессии составил 1+. Четвертая группа обследованных составила 103 человека с нулевым фактором роста в клетках карциномы. Процентное соотношение между сформированными группами больных представлено на рисунке 1.

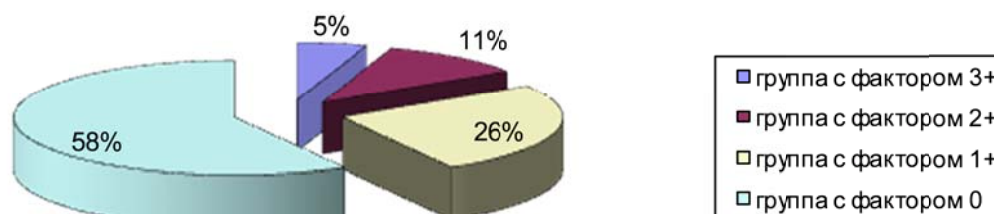


Рис. 1. Распределение пациентов с карциномой молочной железы в соответствии с уровнем экспрессии Her-2/neu.

В сформированных группах больных изучался процент ядер клеток карциномы, экспрессирующих Ki-67. Полученные результаты показаны в таблице 1.

Таблица 1.

Средние значения уровня пролиферации в ткани карцином молочной железы у пациентов из разных групп

Группы по фактору роста	Средний уровень пролиферации
3+	15%
2+	20%
1+	12%
0	15%

Для определения нормальности распределения данной выборки использовался критерий Стьюдента. При анализе данных с выборкой

равной $N=177$ коэффициент Стьюдента составил $t=7,2$ ($p \leq 0,001$). Это свидетельствует о том, что переменные нормально распределены (внутри групп), а дисперсии внутри групп не слишком различны. Р-уровень значимости t – критерия составил меньше $0,001$, следовательно данные внутри групп достоверны.

При корреляционном анализе рассчитывали коэффициент Пирсона, а также значимость его отличия от нуля. В ходе анализа обнаружена прямая, статистически не значимая корреляция между исследованными показателями ($r=0.314$, $p=0.688$).

Для определения зависимости между индивидуальными данными каждого пациента использовалась корреляционная матрица (Рисунок 2). Из результатов анализа следует, что между переменными существует стохастическая связь, она проявляется в том случае, когда имеются общие случайные факторы влияющие на обе переменные. В качестве меры зависимости использовался коэффициент корреляции. В нашем случае при уровне значимости равном $0,05$ он положительный и составляет $0,03$ следовательно, существует статистически значимая слабая зависимость между факторами роста и пролиферации клеток рака молочной железы.

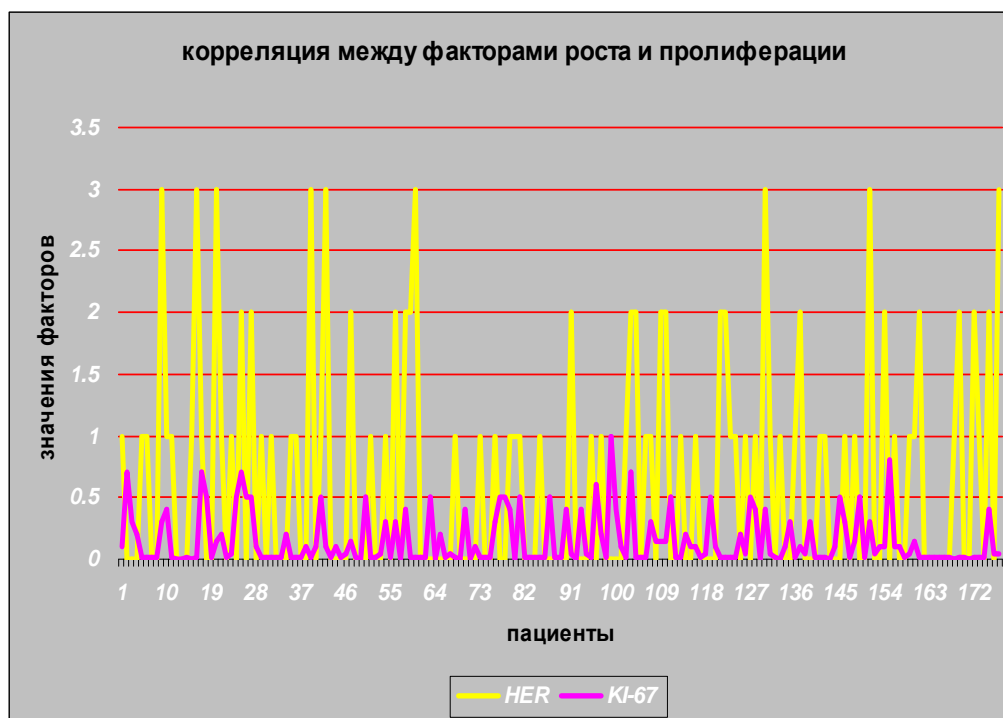

Рис. 2. Индивидуальная корреляция между факторами роста и пролиферации в карциномах молочной железы.

Выводы

1. При изучении экспрессии фактора роста Her-2/neu в клетках карциномы молочной железы выявлено 9 человек с уровнем экспрессии фактора роста оцененным на 3+, 19 человек – с уровнем экспрессии в 2+ и 46 человек с уровнем экспрессии 1+. У остальных пациентов (103 человека) положительной реакции на Her-2/neu не обнаружено.
2. При изучении пролиферации в ткани карцином молочной железы установлено, что уровень экспрессии Ki-67 в группах пациентов в среднем составляет в опухоли от 15 до 20 % клеток.
3. Обнаружена статистически значимая слабая зависимость между уровнем экспрессии фактора роста Her-2/neu и пролиферацией клеток опухоли молочной железы в каждом конкретном случае.

Литература

1. Wojciech P. Evaluation of HER2 status in breast carcinoma by cish and fish//Virchovs Archive. Vol. 451, №2. - 2007.- P. 210.
2. Gellr G. Expression levels of FHIT and WWOX correlate with HER-2 protein overexpression and gene amplification in breast cancer// Virchovs Archive, Vol. 451, №2.- 2007. – P. 206.
3. Kaya H. Immunoexpression of HER-2, neuregulin, mapk, akt in breast carcinomas// Virchovs Archive, Vol. 451, №2. – 2007. P. 204.
4. Cunha C. BCL-2 oncogene and ki 67 antigen expression: correlation between estrogen–receptor positive and negative breast carcinoma// Virchovs Archive, Vol. 451, №2. – 2007. – P. 196.

УДК 616-006.04

© Коньшев К.В., Бриллиант А.А., Сазонов С.В., 2012.

ЭКСПРЕССИЯ РЕЦЕПТОРОВ К ПОЛОВЫМ ГОРМОНАМ КЛЕТКАМИ КАРЦИНОМЫ МОЛОЧНОЙ ЖЕЛЕЗЫ В РЕГИОНАРНЫХ МЕТАСТАЗАХ

Коньшев К.В., Бриллиант А.А., Сазонов С.В.

*Центр организации специализированных видов медицинской помощи «Институт
медицинских клеточных технологий» (Екатеринбург, Россия)*

Коньшев К.В., Бриллиант А.А., Сазонов С.В. Экспрессия рецепторов к половым гормонам клетками карциномы молочной железы в регионарных

метастазах // Вестник молодых ученых Республики Башкортостан. – 2012, № 4. – С. 77-80.

Резюме. Несоответствие рецепторного статуса первичной опухоли и регионарных метастазов, обнаруженное в ряде исследований, может влиять на лечение и прогноз при раке молочной железы. На практике статус рецепторов к эстрогену и прогестерону определяется только в первичной опухоли. В данной работе показано существование указанного несоответствия рецепторного статуса в любом из возможных вариантов.

Ключевые слова: рак молочной железы, рецепторы к гормонам, метастаз.

Konyshov K.V., Brilliant A.A., Sazonov S.V. Examination of hormone receptor status in locoregional lymph node metastases // Bulletin of Young Scientists of the Republic of Bashkortostan. - 2012, № 4. – P. 77-80.

Abstract. Number of studies reports, that discordance of hormone receptor status between primary breast cancer lesion and lymph node metastases exists, and it can have real influence on treatment tactics and prognostication. But in practical medicine HR testing lies only in primary focus examination. This study demonstrates the reality of discordance and possibility of its any variant.

Key words: breast cancer, hormone receptor, metastatic lesion.

Иммуногистохимическое определение уровня экспрессии рецепторов к половым гормонам в ткани рака молочной железы широко распространено в международной онкологической практике. Результаты исследования степени выраженности уровней рецепторов к эстрогену (ER) и прогестерону (PgR) в материале, полученном от больной, позволяют судить об ответе на специфическую гормональную терапию и о прогнозе при РМЖ [1]. Степень экспрессии рецепторов к гормонам в опухоли определяется по стандартным методикам, которые предусматривают исследование гормонального статуса только первичного очага карциномы молочной железы. Общепринятой является точка зрения, что гормональный статус и характеризующая его ИГХ-окраска ядер опухолевых клеток остаются неизменными в ходе ее прогрессии, в том числе и при метастазировании. Однако постоянно нарастает количество сведений о несоответствии рецепторного статуса между первичным опухолевым очагом и метастазами, как регионарными, так и удаленными. Изменение экспрессии ER и PgR в метастазах ведет к изменению ответа на терапию и прогноза, однако в настоящее время нет стандартов, учитывающих данный факт [1,2].

Цель исследования – выявить и оценить изменение экспрессии ER и PgR регионарных метастазов РМЖ по сравнению со статусом первичного очага.

Материалы и методы исследования

Исследование проводилось на базе лаборатории патоморфологии ГБУЗСО ИМКТ. В исследование включили 55 случаев рака молочной железы у женщин, имеющих метастазы в регионарные лимфоузлы, до операции не подвергавшихся химио- или радиотерапии. Оценивались частота и структура изменений рецепторного статуса при метастазировании. Проводилось ИГХ-исследование операционного материала первичной опухоли и лимфоузлов, имеющих метастазы, по стандартным протоколам. Применялись клоны антител к рецепторам эстрогена (ER, clon 1D5, Dako) и прогестерона (PgR636, Dako). Препараты оценивали по Allred Scoring Guideline. Сравнивались позитивные (TS=3 и более) и негативные (TS=0-2) варианты экспрессии. В исследование вошли больные с разным количеством пораженных лимфоузлов. 41,8% (23) больных имели один пораженный лимфоузел, 30,9% (17) – два, 5,5% (3) – три, 10,9% (6) – четыре, 5,5% (3) – пять, 1,8% (1) – семь, 1,8% (1) – восемь, 1,8% (1) – одиннадцать пораженных лимфоузлов.

Собственные данные

Из 55 исследованных случаев в 3 (5,45%) обнаружено изменение ER-статуса с негативного на позитивный, в 7 (12,73%) изменение PgR-статуса с негативного на позитивный, в 2 (3,64%) изменение ER-статуса с позитивного на негативный, в 4 (7,27%) изменение PgR-статуса с позитивного на негативный. В остальных случаях (90,91% для ER и 80,0% для PgR) изменение рецепторного статуса не наблюдалось. Из 15 случаев, где было обнаружено изменение рецепторного статуса, в 14 изменение демонстрировали 50% и более пораженных лимфоузлов. В 1 случае имелось изменение и ER, и PgR-статуса, в 14 – статуса рецепторов к одному из гормонов.

Обсуждение

Результаты исследования демонстрируют возможность изменения рецепторного статуса при метастазировании РМЖ в регионарные лимфоузлы в любом направлении и для эстрогеновых рецепторов, и для прогестероновых. Малый размер выборки не позволяет выявить статистически значимые различия между разными вариантами несоответствия рецепторных статусов первичного очага и регионарных метастазов. Необходимо дальнейшее исследование данного вопроса.

Выводы

1. В 27% случаев (15 из 55) зафиксировано изменение результата ИГХ-исследования уровня экспрессии рецепторов к эстрогену и прогестерону в клетках карциномы молочной железы при метастазировании. При этом возможно изменение как ER-, так и PgR-статуса при метастазировании, как в сторону появления при отрицательном статусе первичного очага, так и в сторону исчезновения при положительном статусе.
2. Возможно изменение как ER-, так и PgR-статуса при метастазировании, как в сторону появления при отрицательном статусе первичного очага, так и в сторону исчезновения при положительном статусе.
3. Значение рецепторного статуса опухоли для назначения адекватной химиотерапии ставит вопрос о введении дополнительного исследования метастатического поражения лимфоузлов в стандартный объем ИГХ-исследований, проводимых при РМЖ.

Литература

1. Effects of chemotherapy and hormonal therapy for early breast cancer on recurrence and 15-year survival: an overview of the randomised trials [Text]/ Early Breast Cancer Trialists' Collaborative Group (EBCTCG)// Lancet, 2005. – P. 1687–1717.
2. The Need to Examine Metastatic Tissue at the Time of Progression of Breast Cancer: Is Re-biopsy a Necessity or a Luxury? [Text]/ Mustafa Khasraw, Edi Brogi, Andrew D. Seidman// Current Oncology Reports, Published online 30 October 2010.

УДК 611.43/47:546.791

© Лутфуллина Д.А., Степанов Д.С., 2012.

МОРФОФУНКЦИОНАЛЬНОЕ СОСТОЯНИЕ ПЕРИФЕРИЧЕСКИХ ЭНДОКРИННЫХ ЖЕЛЕЗ В ДИНАМИКЕ ПОСТУРАНОВОЙ ИНКОРПОРАЦИИ

Лутфуллина Д.А., Степанов Д.С.

*Воронежская государственная медицинская академия им Н.Н. Бурденко
(Воронеж, Россия)*

Лутфуллина Д.А., Степанов Д.С. Морфофункциональное состояние периферических эндокринных желез в динамике постуральной инкорпорации // Вестник молодых ученых Республики Башкортостан. – 2012, № 4. – С. 80-87.

Резюме. Выявленная динамика изменений после инкорпорации обедненного урана констатировала пролонгированную чувствительность в хронодинамике эксперимента, изменением морфофункционального состояния на фоне кумулятивного эффекта обедненного урана, опосредованного индуцирующего процессы нарушения.

Ключевые слова: обедненный уран, щитовидная железа, надпочечник.

Lutfullin D.A., Stepanov D.S. Morfunktsional state of the peripheral endocrine glands in the dynamics posturan incorporation // Bulletin of Young Scientists of the Republic of Bashkortostan. - 2012, № 4. – P. 80-87.

Abstract. The dynamics of changes detected after incorporation of depleted uranium stated chronodynamic prolonged sensitivity of the experiment by changing the morphofunctional state against the cumulative effect of depleted uranium-mediated processes inducing infringement.

Key words: depleted uranium, thyroïd, adrenalnick.

Введение

Основным источником поступления урана в организм человека является вода. Литературные данные об эффектах урана разноречивы: согласно одним авторам, он обладает политропным эффектом, другие указывают на его токсичность, однако есть информация, что они способны накапливаться в щитовидной железе. Исследования потенций организма человека и животных на уровне главных адаптационных систем при воздействии факторов внешней среды является актуальной проблемой, так как здесь заложен ответ о жизнеспособности биообъектов и безопасности их жизнедеятельности. Определенный интерес представляют отдаленные последствия после воздействия обедненного урана на морфофункциональную судьбу щитовидной железы, по литературным данным такие исследования не проводились. Проведен морфологостатистический анализ состояния щитовидной железы и надпочечников после однократного перорального введения водного раствора оксидов обеднённого урана в динамике отдалённых сроков наблюдения. Выявленная динамика изменений констатировала пролонгированную чувствительность в хронодинамике эксперимента, изменением морфофункционального состояния на фоне кумулятивного эффекта обедненного урана, опосредованно индуцирующего процессы нарушения. Проблема изучения воздействия радионуклидов на организм остаётся актуальной до настоящего времени. Особенно остро этот вопрос встал в период операции на территории Балканского полуострова и Персидского залива, когда мирное население и военнослужащие стали

предъявлять жалобы на ухудшение самочувствия. В дальнейшем причиной данных жалоб стали считать обеднённый уран, который применяли в различных видах вооружения и танковой брони войск НАТО. Из-за своей дешевизны и тугоплавкости обеднённый уран активно применяют и в мирной промышленности. В окружающую среду уран попадает в виде «урановой пыли», которая представляет смесь оксидов ($UO_2 + U_3O_8$). Аналогичные соединения образуются при попадании металлического урана в почву и его коррозии. С талой водой и дождями он проникает в грунтовые воды и ее потребление создаёт опасность для здоровья человека. Согласно литературным данным эти соединения имеют тропность к печени и почкам, однако есть информация, что они способны накапливаться и в щитовидной железе. Исследования потенций организма человека и животных на уровне главных адаптационных систем при воздействии факторов внешней среды является актуальной проблемой, так как здесь заложен ответ о жизнеспособности биообъектов и безопасности их жизнедеятельности. Определённый интерес представляют отдалённые последствия после воздействия обеднённого урана на морфофункциональную судьбу щитовидной железы и надпочечников.

Цель исследования – оценить функциональное состояние щитовидной железы и надпочечников по некоторым морфологическим критериям в отдаленные сроки после однократного применения водного раствора оксидов обеднённого урана.

Материалы и методы исследования. В экспериментальном исследовании было использовано 180 половозрелых белых беспородных крыс-самцов с начальным возрастом 4 месяца. Экспериментальным крысам однократно перорально вводили водный раствор оксидов обеднённого урана (ОУ) в дозе 0,1 мг на 100 г массы животного. Период наблюдения после введения ОУ составил один, три и шесть месяцев, этим срокам соответствовал возрастной контроль пять, семь и десять месяцев. Таким образом, было сформировано 6 групп. Эвтаназия экспериментальных и контрольных крыс осуществлена декапитацией. Протокол эксперимента в разделах выбора, содержания и выведения животных из опыта был составлен в соответствии с принципами биоэтики и правилами лабораторной практики, которые представлены в «Руководстве по содержанию и использованию лабораторных

животных» (1996) и приказе МЗ РФ № 267 от 19.06.2003г «Об утверждении правил лабораторной практики», а также с соблюдением правил гуманного обращения с животными (Report of the AVMA Panel on Euthanasia JAVMA, 2001). Обе доли щитовидных желез были извлечены, из одной доли после замораживания, были изготовлены криостатные срезы для проведения гистохимических реакций на щелочную (ЩФ) и кислую фосфатазы (КФ), с последующим выявлением светооптической плотности их распределения. Они позволили судить об активности процессов двунаправленного транспорта веществ капилляр-фолликул-капилляр и их высвобождения. Щелочная фосфатаза выявлена методом одновременного азосочетания по Берстону, кислая – также, но с использованием в качестве субстрата АС-МХ. Вторая доля была зафиксирована в жидкости Буэна с последующей проводкой и заливкой в парафин. Для обзорных целей, парафиновые срезы ЩЖ были окрашены гематоксилином-эозином. В 100 фолликулах (x400) ЩЖ, от каждого животного, измерены 2 диаметра (максимальный и минимальный) и высота четырёх тироцитов по месту прохождения этих диаметров. При окраске по A.DesMarais and Q.N. LaHam выявлена степень йодирования аминокислот коллоида фолликулов, и на каждом срезе подсчитаны фолликулы, содержащие йодированные аминокислоты, окрашенные в синий цвет, нейодированные – в жёлтый, а также частично йодированные – в сине-жёлтый цвет. На этих же срезах подсчитаны «опустошённые» фолликулы с бесцветным, вакуолизированным коллоидом, позволяющие косвенно судить о гормональном выведении. При использовании окраски по I. Van Gieson пикрофуксином, выявлен коллагеново-волоконный компонент соединительнотканной стромы щитовидной железы и дана количественная оценка перераспределения его площади по отношению к паренхиме в динамике наблюдаемых сроков эксперимента. Клеточный компонент соединительной ткани – тучные клетки, выявлены несколькими методами. При окраске основным коричневым по методу Шубича с докраской гематоксилином выявлены морфофункциональные типы тучных клеток и определено их общее число. При окраске сафранином выявлены парафолликулярные тучные клетки, прилежащие к Т-тироцитам фолликулов. Для выявления интерфолликулярных типов использовали метод окраски Унна с докраской ядер альтиановым

голубым. Был проведен анализ гистоэнзиматических исследований на криостатных срезах по Герксгеймеру с применением липидных маркеров смеси суданов III и IV для выявления и оценки липидов, определяющих стероидогенез по их интегральной яркости распределения в паренхиме коры надпочечника. Данные методы топографического анализа позволят выявить структурный гомеостаз, определяемый чувствительностью структурных образований к воздействию фактору и не исключены прямые эффекты тиреоидных гормонов на надпочечниковую железу, реализующие метаболизм стероидов.

Результаты и их обсуждение. При морфологостатистическом исследовании долей щитовидной железы не было обнаружено морфофункциональной асимметрии. Для щитовидной железы контрольных крыс была характерна выраженная гетероморфность, крупные фолликулы располагались по периферии, средние и мелкие занимали центральное положение. В возрастной динамике эксперимента наблюдалось незначительное уменьшение диаметра и увеличение высоты тироцитов фолликулов. Коллоид содержал преимущественно йодированные аминокислоты. Сосуды микроциркуляторного русла были довольно узкие. Светооптическая плотность щелочной фосфатазы перифолликулярных капилляров распределялась в виде мелких и средней величины гранул, тесно прилежащих друг к другу и чаще всего, занимало $\frac{2}{3}$ поверхности фолликула. Светооптическая плотность кислой фосфатазы тироцитов незначительно снижалась в динамике эксперимента. Строма щитовидной железы контрольных животных характеризовалась незначительным представительством соединительнотканного коллагеново-волокнистого компонента на протяжении всего периода наблюдения в эксперименте. Таким образом, ферментативная активность щелочной и кислой фосфатаз имела разнонаправленный характер спустя один и три месяца, что свидетельствовало о дисгармонии в системе транспорта веществ и высвобождении гормонов. Однако через шесть месяцев можно говорить о синхронном повышении светооптической плотности фосфатаз ($p < 0,05$). В эксперименте, светооптическая плотность фосфатаз показала достоверное повышение распределения щелочной фосфатазы во все наблюдаемые сроки с максимальными значениями, превышающими

контрольные на 30% спустя шесть месяцев после воздействия. Светооптическая плотность кислой фосфатазы достоверно снижалась спустя один и три месяца и достоверно возрастала на 35% по отношению к контролю через шесть месяцев. Незначительное уменьшение диаметра фолликулов щитовидной железы возрастного контроля было аналогичным в эксперименте, но с большей выраженностью спустя один и три месяца с достоверными показателями. Через шесть месяцев диаметр фолликулов достоверно увеличивался, а высота тироцитов была ниже контрольных значений. Качественный и количественный анализ паренхимы щитовидной железы при окраске по A.DesMarais and Q.N. LaHam показал перераспределение фолликулов по степени йодирования аминокислот коллоида, что эквивалентно гормонообразованию. Спустя месяц было обнаружено резкое и достоверное угнетение йодирования, о чём свидетельствовало снижение процентного содержания фолликулов с синим, йодированным коллоидом и увеличение с жёлтым – нейодированным. Снижено число опустошённых фолликулов и частично йодированных. Через три месяца наблюдения динамика йодирования соответствовала первому месяцу, но с меньшим эффектом. Спустя шесть месяцев можно было наблюдать достоверное повышение числа фолликулов, содержащих частично йодированные аминокислоты, за счёт снижения фолликулов, содержащих йодированный и нейодированный коллоид и «опустошённых». Таким образом, в динамике наблюдаемых сроков после однократного введения водного раствора оксидов обеднённого урана было снижено йодирование аминокислот коллоида.

Анализируя состояние межфолликулярной коллагеноволоконистой стромы можно отметить увеличение её площади спустя один и три месяца, а через шесть месяцев преобладание паренхимы с достоверными значениями, на фоне активизации кровенаполнения во все наблюдаемые сроки. Коэффициент диагностической значимости морфологических критериев констатировал, что наиболее чувствительными из них были: высота тироцитов; фолликулы, содержащие частично йодированный и нейодированный коллоид. На основе множественного регрессионного анализа было установлено, что состояние паренхимы, стромы и фосфатазных ферментов щитовидной железы находилось во взаимозависимости. При этом практически все морфологические

показатели за исключением высоты тироцитов, частично йодированных и «опустошенных» фолликулов находились в выраженной зависимости от сроков наблюдения, что еще раз подтвердило данные корреляционного анализа. Гистоэнзиматические исследования коры надпочечников по интегральной яркости распределения липидов в зонах показали зависимость их содержания от хронодинамики наблюдаемых сроков постурановой инкорпорации. В клубочковой зоне спустя месяц наблюдалось повышение светооптической плотности липидов, через три месяца - снижение ($p < 0,05$), а спустя шесть месяцев следы липидов не обнаружены. Сетчатая зона испытывала аналогичную динамику, но спустя шесть месяцев незначительные их признаки сохранились. В пучковой зоне накопление липидов происходило по возрастающей функции в хронодинамике эксперимента. Через месяц распределение липидов было мозаичным с большей светооптической плотностью по отношению к контролю ($p < 0,05$). Спустя три месяца липиды распределялись мозаично, с преимуществом в наружной части пучковой зоны. К последнему сроку наблюдения сохранялась топография распределения, но интегральная яркость была максимально высокая ($p < 0,05$). Высокая интегральная яркость липидов видимо, является результатом преобладания их синтеза над расходом, а факт перераспределения внутри пучковой и других зонах предполагает компенсаторную гипертрофию. Учитывая особенности биоэффектов обедненного урана в пролонгации, можно отметить, что максимальный уровень интегральной яркости липидов пучковой зоны надпочечников совпадал с максимальной высотой тироидного эпителия и тенденцией к восстановлению йодирования аминокислот коллоида в щитовидной железе спустя шесть месяцев. Видимо, реализация механизмов прямой и обратной отрицательной связей между подсистемами комплекса надпочечник-щитовидная железа зависит от длительности воздействия, определяя кумулятивный радиотоксический характер. Проведенная оценка морфофункционального состояния щитовидной железы и надпочечников после однократного перорального введения водного раствора оксидов обеднённого урана в различные по отдаленности сроки, отразила не только биоэффекты паренхимы, но и стромального компонента, которые при комплексном исследовании реализовали

ответную реакцию на уровне взаимодействия, проявлением динамических изменений.

Вывод. Выявленная динамика изменений исследуемых морфологических критериев щитовидной железы и надпочечников констатировала пролонгированную чувствительность в хронодинамике эксперимент, изменением морфофункционального состояния в ответ на однократное пероральное введение водного раствора оксидов обедненного урана, видимо, на фоне кумулятивного эффекта, опосредованно индуцирующего процессы нарушения.

Литература

1. Автандилов, Г.Г. Основы количественной патологической анатомии: учебное пособие / Г.Г. Автандилов.– М.: Медицина, 2002.– 240с.
2. Accumulation and distribution of uranium in rats after implantation with depleted uranium fragments. / G. Zhu [et al.] //J. Radiat. Res.– 2009.– Vol. 50, N3.– P. 183–192.
3. Воронцова, З.А. Системный анализ морфофункциональных изменений в щитовидной железе при хроническом воздействии электромагнитных полей: автореф. дис доктора биолог. наук /З.А. Воронцова.– Тула, 2004.– 34с.
4. Хрипков, И.С. Состояние местных регуляторных систем щитовидной железы при экспериментальном бластомогенезе /И.С. Хрипков // Карповские чтения: материалы 3 Всеукраинской научной морфологической конференции.– Днепрпетровск: Пороги, 2006.– С. 77–78.

УДК 616.379–008.64-06:617.58-002.3-091

© Мустафин Т.И., Дивеева Г.Д., 2012.

ГИСТОЭНЗИМАТИЧЕСКАЯ ХАРАКТЕРИСТИКА КОЖИ И МЫШЦ НИЖНЕЙ КОНЕЧНОСТИ ПРИ ДИАБЕТИЧЕСКОЙ ГАНГРЕНЕ

Мустафин Т.И., Дивеева Г.Д.

Башкирский государственный медицинский университет (Уфа, Россия)

Мустафин Т.И., Дивеева Г.Д. Гистоэнзиматическая характеристика кожи и мышц нижней конечности при диабетической гангрене // Вестник молодых ученых Республики Башкортостан. – 2012, № 4. – С. 87-93.

Резюме. При гнойно-некротических процессах в нижних конечностях на фоне сахарного диабета возникают структурные изменения тканей и глубокие метаболические расстройства в организме. В работе проведена оценка

гистоэнзиматической характеристики кожи и мышц нижней конечности при диабетической гангрене.

Ключевые слова: сахарный диабет, гангрена нижней конечности, ферменты.

Mustafin T.I., Diveyeva G.D. Histoenzymical characterize of skin and muscles of lower extremities by diabetes gangrene // Bulletin of Young Scientists of the Republic of Bashkortostan. - 2012, № 4. – P. 87-93.

Abstract. When necrotic processes in the lower limbs in diabetes mellitus having structural changes in tissues and profound metabolic disorders in the body. In an assessment gistoenzimaticeskoy characteristics of the skin and muscles of the lower extremities in diabetic gangrene.

Key words: diabetes, gangrene of the lower extremity, enzymes.

При гнойно-некротических процессах в нижних конечностях на фоне сахарного диабета возникают структурные изменения тканей и глубокие метаболические расстройства в организме. При этом для определения уровня жизнеспособности тканей важно выявить начальные морфологические проявления в клетках и ее органоидах. **Целью** работы явилась гистоэнзиматическая характеристика тканей нижней конечности при диабетической гангрене.

Материалы и методы исследования. Материал для гистохимических исследований (НАД-Н₂-дегидрогеназа, кислая и щелочная фосфатазы) забирался интраоперационно на стандартных участках с учетом уровня резекции. Затем кусочки кожи и мышц размерами 0,5x0,5 см замораживали в изооктане, охлажденном жидким азотом. Материал хранился в сосудах Дюара с жидким азотом при температуре -196°C. Срезы для гистохимических реакций изготавливали на криостате при температуре камеры -25°C. После обезвоживания срезов в охлажденном ацетоне (-25°C в течение 10 минут) проводились гистохимические реакции одновременно в одних и тех же инкубационных средах. Стандартизация забора, резки и обработки материала, а также подбор оптимальных условий проведения различных гистохимических реакций (Прочуханов Р.А., 1975; Журавлева Т.Б. и соавт., 1978) позволили использовать методы количественной оценки результатов гистохимических реакций. Выбор метода гистоэнзимологических исследований зависел от конкретных задач работы (табл. 1).

Полученные в ходе работы результаты подвергались качественному и количественному анализу. Количественная оценка

результатов гистохимических реакций осуществлялась цитоспектрофотометрическим методом с использованием телевизионного микроскопа МТ-9 фирмы ЛОМО (Россия) в стандартных условиях. При этом проводилась выборка окрашенных гранул диформаза не менее чем в 30 случайных клетках различных полей зрения (длина волны для дегидрогеназ – 554 нм, для фосфатаз – 537 нм). Активность ферментов определялась в условных единицах оптической плотности (усл. ед.), также рассчитывалась удельная активность ферментов по отношению к резецированному бедренному сегменту (%).

Таблица 1.

Гистохимические реакции в зависимости от объекта исследования

Ферменты	Объект исследования	Цель исследования
НАД·Н2-дегидрогеназа	Мышца, кожа	Изучение процессов аэробного метаболизма в митохондриях
Кислая фосфатаза	Мышца, кожа	Изучение функционального состояния лизосомального аппарата клеток
Щелочная фосфатаза	Мышца, кожа	Изучение процессов транспорта веществ через сосудистую стенку

Результаты исследования и их обсуждение. Активность НАД·Н2-ДГ на уровне резекции бедренного сегмента (контроль) распределялась равномерно и составила: в мышцах $339,4 \pm 7,35$; в дерме $169,7 \pm 8,27$ усл.ед. Эти показатели были приняты за 100% (табл. 2). В динамике наблюдалось значительное снижение активности фермента. Активность фермента в дерме на верхней трети голени составила $147,7 \pm 10,4$ усл.ед. (86,6% от контроля), что достоверно ($p < 0,001$) отличалось от контрольных показателей. Активность НАД·Н2-дегидрогеназы в дерме на средней трети голени составила $122,4 \pm 13,9$ усл.ед. (71,9% от контроля), что также достоверно ($p < 0,001$) отличалась от контрольных показателей. В мышечной ткани также наблюдалось снижение активности фермента до $327,4 \pm 9,5$ усл.ед. (96,6%) на верхней трети голени и до $292,4 \pm 10,2$ усл.ед. (86,1%) на средней трети голени. При сравнении активности фермента на верхней и средней трети голени отмечается наличие достоверной ($p < 0,01$) разницы между данными сегментами. На дистальных отделах нижней конечности наблюдается угнетение аэробного метаболизма, так как количественные показатели активности фермента снижались. Как нам представляется,

последнее связано с нарастающими микроциркуляторными нарушениями, обусловленных длительной и стойкой гипоксией тканей.

Таблица 2

Гистохимическая характеристика тканей нижней конечности на различных сегментах и уровнях при диабетической гангрене (операционный материал) (n=10).

Показатели активности ферментов (усл.ед.)		Сегмент и уровни нижней конечности		
		Бедренный сегмент	Верхняя треть голени	Средняя треть голени
Кожа	НАД·Н2-ДГ	169,7±8,34	147,7±8,43**	122,4±9,65**
	ЩФ	116,3±7,85	109,6±6,84	103,8±4,23**
	КФ	115,9±8,65	126,9±9,44	138,4±6,34**
Мышца	НАД·Н2-ДГ	339,4±7,44	327,4±9,56	292,4±8,24***
	ЩФ	90,5±4,32	87,5±6,54	79,4±8,24*
	КФ	68,59±3,56	74,6±7,44	95,9±7,36**

Примечание: показатели приведены в условных единицах оптической плотности, достоверность (p) по отношению к бедренному сегменту:

*- <0,05, ** -<0,01, *** - <0,001

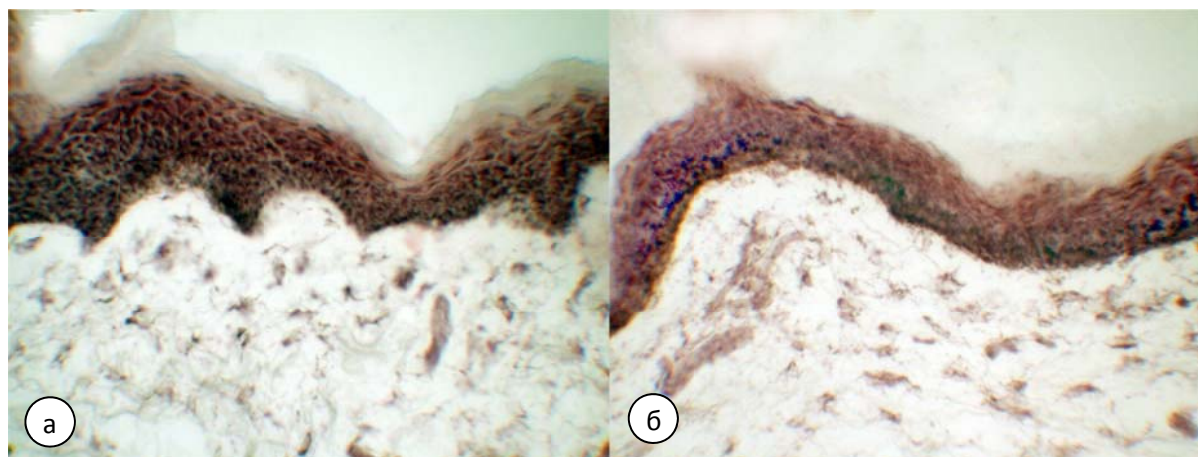


Рис. 1. Микрофото. Активность НАД·Н2-ДГ в коже: а – высокая активность на уровне резекции бедренного сегмента (169,7±8,27 усл.ед.; 100%); б – умеренная активность (p<0,001) на уровне средней трети голени (122,4±13,9 усл. ед.; 71,9%). Тетразолиевый метод Берстона с использованием нитрозинего тетразолия

Активность ЩФ в мышцах на нижней трети бедра распределялась равномерно. Достоверное (p<0,01) по отношению к контролю снижение активности ЩФ наблюдалось на средней трети голени, когда она составила 79,4±8,2 усл.ед. (87,7% от контрольных значений). Снижение ферментной активности на верхней трети голени составило 87,5±6,5 усл.ед. (96,7%). Изменение активности ЩФ в коже также имели тенденцию к снижению показателей и составили: на нижней трети бедра 116,3±7,8 усл.ед. (100%); на верхней трети голени – 109,6±6,8 усл.ед.

(94,2%); средней трети голени – $103,8 \pm 4,3$ усл.ед.(89,2% от контроля). Полученные снижения количественных показателей активности ЩФ объективно отражают нарушение транспортных процессов и убедительно свидетельствуют о сосудистых расстройствах в нижних конечностях при сахарном диабете (рис. 2).

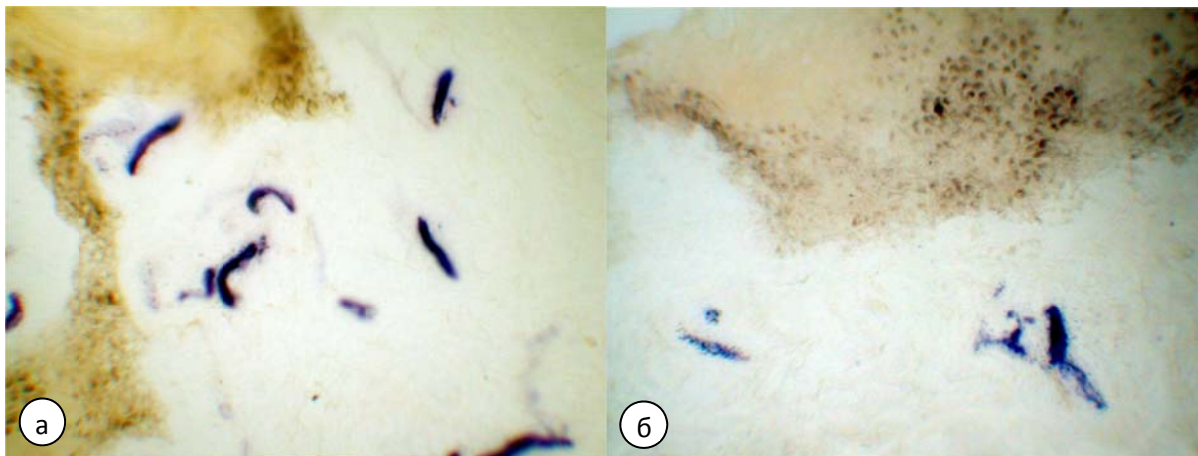


Рис. 2. Микрофото. Активность ЩФ в дерме: а – высокая активность на уровне резекции бедренного сегмента ($116,3 \pm 7,8$ усл.ед.; 100%); б – умеренная активность ($p < 0,01$) на уровне средней трети голени ($103,8 \pm 4,2$ усл.ед.; 89,2%). Реакция азосочетания по Берстону с использованием AS-BS-фосфата нафтола

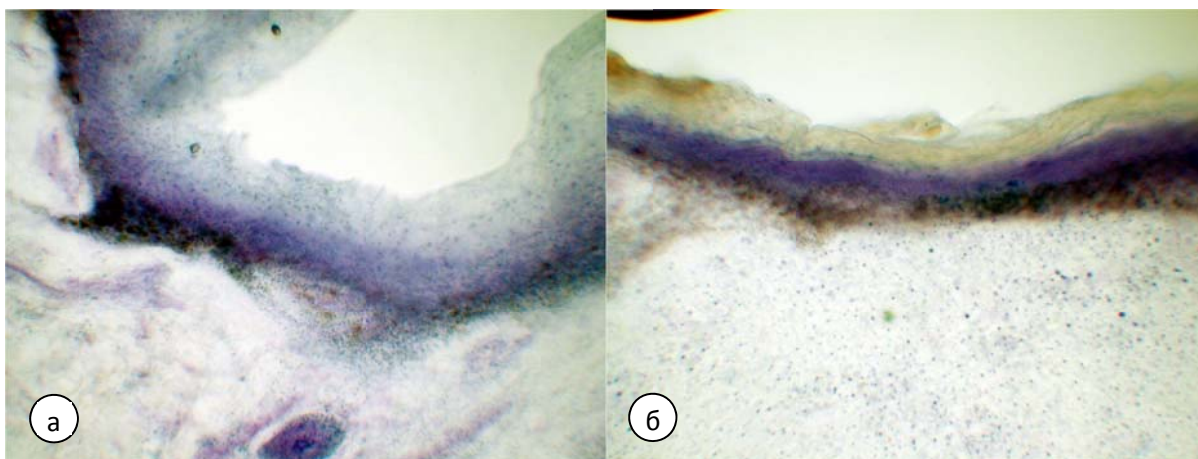


Рис. 3. Микрофото. Активность КФ в эпидермисе: а – низкая активность на уровне резекции бедренного сегмента ($115,9 \pm 11,6$ усл.ед.; 100%); б – высокая активность ($p < 0,001$) на уровне средней трети голени ($138,4 \pm 6,3$ усл.ед.; 119,4%). Реакция азосочетания по Берстону с использованием AS-BS-фосфата нафтола.

В мышечной ткани на нижней трети бедра выявлялась крайне низкая активность КФ, составляющая $68,56 \pm 3,5$ усл.ед. (100%). В дерме активность фермента была умеренной и составила $115,9 \pm 11,6$ усл.ед. (100%). Активность КФ в мышечной ткани на верхней трети голени

несколько повысилась, составив $74,6 \pm 7,4$ усл.ед. (108,9% от контрольных значений), а на средней трети голени составила $95,9 \pm 7,3$ усл.ед. (139,7%), что достоверно ($p < 0,001$) выше контрольного показателя. В дерме также наблюдалось повышение активности фермента, составив на верхней трети голени $126,9 \pm 9,4$ усл.ед. (109,5%), а на средней трети голени $138,4 \pm 6,3$ усл.ед. (119,4%). При сопоставлении активности фермента на верхней и средней трети голени отмечается наличие достоверной ($p < 0,01$) разницы между данными сегментами. Повышение активности данного фермента преимущественно в мышечной ткани связано, как нам представляется, с началом аутолитических процессов.

Таким образом, в дистальных отделах нижней конечности возникает содружественное снижение активности НАД•Н₂-ДГ и ЩФ и повышение активности КФ. При сравнении гистоэнзиматических данных бедренного сегмента обнаружено, что активность ключевых ферментов на средней трети голени была достоверно изменена ($p < 0,001$). Между тем, на уровне верхней трети голени статистически достоверной разницы с контролем не обнаружено. Показатели активности ферментов на верхней и средней трети голени отличались и были достоверными ($p < 0,01$). Это может свидетельствовать о том, что энергетические и транспортные процессы на уровнях нижней трети бедра и верхней трети голени во многом совпадают, что указывает на жизнеспособность тканей. Полученные сведения могут быть использованы хирургами при выборе уровня ампутации нижней конечности при диабетической гангрене.

Литература

1. Берстон, М. Гистохимия ферментов / М. Берстон (пер. с англ.). – М.: Мир, 1965. – 464с.
2. Гуцол, А.А. Практическая морфометрия органов и тканей / А.А. Гуцол, Б.Ю. Кондратьев. – Томск: издательство Томского университета, 1988. – 136с.
3. Дедов, И.И. Диабетическая стопа / И.И. Дедов, О.В. Удовиченко, Г.Р. Галстян. – М.: Практическая медицина, 2005. – 197с.
4. Дибиров, М.Д. Улучшение качества жизни пожилых больных с синдромом «Диабетическая стопа» / М.Д. Дибиров // Вестник хирургии, 2006. - № 5. – С.89 - 93.

5. Каланов, Р.Г. Хирургическое лечение гангрены стопы у больных сахарным диабетом / Р.Г. Каланов, И.Н. Астахова, А.Д. Салихов. – Уфа: Издательство БГМУ, 2003. – 101с.
6. Кокобелян, А.Р. Синдром диабетической стопы и атеросклероз артерий нижних конечностей. / А.Р. Кокобелян, Ю.М. Зигмантович. // Вестник хирургии. – 2006. – № 3. – С.74-78
7. Кочергина, И.И. Сахароснижающая терапия диабетической нефропатии у больных сахарным диабетом II типа. / И.И. Кочергина. // Трудный пациент. – 2006. – Том 4, № 12. – С.39-42
8. Мурзанов, М.М. Диабетическая стопа / М.М. Мурзанов, А.Г. Хасанов, Р.А. Нигматуллин. – Уфа: Оклер, 2005. – 215с.
9. Петрова, В.В. Хирургическая анатомия и тактика оперативного вмешательства на диабетической стопе: Дис. ... канд. мед. наук. – СПб, 2001. -156 с.
10. Салтыков, Б.Б. Диабетическая микроангиопатия / Б.Б. Салтыков, В.С. Пауков. – М.: Медицина, 2002. – 240с.
11. Gardner S., The validity of the clinical signs and symptoms used to identify localized chronic wound infection / S. Gardner, R. Frantz, B. Doebbeling // Wound repair and regeneration. — 2001. — Vol. 9. — №. 3. — P. 178-186.

УДК 616-006.04

© Новикова Е.А., Сахнин А.Д., Сазонов С.В., 2012.

ИССЛЕДОВАНИЕ УРОВНЯ ЭКСПРЕССИИ ТОПОИЗОМЕРАЗЫ IIA В КЛЕТКАХ КАРЦИНОМЫ МОЛОЧНОЙ ЖЕЛЕЗЫ И ЕЕ ПРОГНОСТИЧЕСКОЕ И ПРЕДИКТИВНОЕ ЗНАЧЕНИЕ

Новикова Е.А., Сахнин А.Д., Сазонов С.В.

*Уральская государственная медицинская академия, Центр организации
специализированных видов медицинской помощи «Институт медицинских
клеточных технологий» (Екатеринбург, Россия)*

Новикова Е.А., Сахнин А.Д., Сазонов С.В. Исследование уровня экспрессии топоизомеразы IIA в клетках карциномы молочной железы и ее прогностическое и предиктивное значение // Вестник молодых ученых Республики Башкортостан. – 2012, № 4. – С. 93-99.

Резюме. Наиболее распространенной злокачественной опухоли в группе женщин между 13 и 90. В настоящее время многие исследования были сделаны, чтобы исследовать и описать прогностические маркеры при раке молочной железы. Топоизомераза IIA является новым маркером, который, как считается, специфическим прогностическим маркером при раке молочной железы. Топоизомераза IIA является ферментом, контролирующим спирализацию ДНК. Он также регулирует экспрессию многих генов. В нашем исследовании изучена экспрессия топоизомеразы IIA и Ki-67 с использованием иммуногистохимических

методов. и установлено, что антрациклиновая терапия более эффективна, поскольку антрациклины связываются с ДНК и разрывают его. Поэтому избыточная экспрессия топоизомеразы IIa указывает на лучший терапевтический ответ, чем нормальный уровень фермента. Но избыточная экспрессия топоизомеразы IIa также связано с высокой частотой мутаций, с гиперэкспрессией HER2/neu ANS с анеуплоидии и предсказывает неблагоприятный долгосрочный результат.

Ключевые слова: рак молочной железы, топоизомераза IIa .

Novikova E.A., Sakhnin A.D., Sazonov S.V. Study of the expression levels of topoisomerase IIa in breast carcinoma and its predictive and predictive value // Bulletin of Young Scientists of the Republic of Bashkortostan. - 2012, № 4. – P. 93-99.

Abstract. The most common malignant tumor in a group of females between 13 and 90. Nowadays many studies have been made to explore and describe prognostic and predictive markers in breast cancer. Topoisomerase IIa is a new marker that is thought to be a predictive and prognostic marker in breast cancer. Topoisomerase IIa is an enzyme that controls DNA superspiralization reactions making double stand breaks in DNA and connecting them after another DNA fragment have passed through the break. It also regulates expression of many genes. In our research we have studied expression of topoisomerase IIa and Ki-67 using immunohistochemistry and went to the opinion that topoisomerase IIa overexpression makes antracycline therapy more effective because it helps antracycline to bind to DNA and to break it, that is why Topoisomerase IIa overexpression is associated with better therapy response than normal expression level. But topoisomerase IIa overexpression is also associated with higened frequency of mutations, with HER2/neu overexpression ans with aneuploidy and predicts unflavourable long-term outcome.

Key words: breast cancer, topoisomerase IIa.

Рак молочной железы - наиболее частая форма рака среди женщин, поражающая в течение жизни от 1:13 до 1:9 женщин в возрасте от 13 до 90 лет. Это также второе по частоте после рака легких онкологическое заболевание в популяции в целом (считая и мужское население). Количество случаев рака молочной железы в развитых странах резко увеличилось после 1970-х годов. В настоящее время назначение большинства противоопухолевых препаратов основывается лишь на статистической вероятности получения положительного эффекта. В последние годы предпринимаются интенсивные попытки, направленные на выявление предиктивных маркеров противоопухолевой терапии. Исследования подобного рода ставят две задачи: 1) молекулярно-генетическая характеристика пациента, позволяющая индивидуализировать дозировку препаратов и уменьшить риск появления токсических реакций; 2) мутационный и экспрессионный анализ опухолевой ткани с целью предсказания чувствительности новообразования к лекарственным средствам [1]. На

сегодняшний день основными биологическими маркерами на клетках карциномы молочной железы являются рецепторы стероидных гормонов – к эстрогену (ER-рецепторы) и прогестерону (PGR- рецепторы), а также ядерного белка Ki-67, отражающего пролиферативную активность клеток опухолевой ткани. В настоящее время показано, что у больных с ER отрицательной экспрессией РМЖ, получающих неадекватную химиотерапию чаще регистрируется полный морфологический регресс опухоли, в то время как ER положительных опухолях такая терапия не будет иметь такого результата. В настоящее время доказано, что индекс экспрессии Ki-67 положительно коррелирует с митотической активностью и прогнозом течения. Появились наблюдения, позволяющие ставить вопрос о идентификации тех ER+ больных, которым оказалось бесполезно и даже противопоказано назначение тамоксифена, хотя есть сведения, что при назначении антрациклинов положительный эффект более вероятен, если в опухоли активирована мишень этой группы – топоизомераза -2 альфа, которая в настоящее время не определяется и не учитывается при назначении пациенту химиотерапии. Нет прописанной молекулярно- биологической характеристики рецепторного статуса вариантов карциномы молочной железы с различным уровнем экспрессии топоизомеразы в клетках опухоли. Однако, последнее время стало известно, что часто наблюдается коамплификация Her-2/neu и топоизомеразы IIa. Это может служить объяснением высокой эффективности антрациклинов в случае доказанной амплификации Her-2/neu [7]. Поэтому в последнее время в качестве одного из предиктивных маркеров, позволяющих оценить ответ на терапию и долговременную выживаемость при РМЖ, стала рассматриваться топоизомераза IIa. Ген кодирующий ДНК-топоизомеразу II, расположен в 17 хромосоме. ДНК-топоизомераза II локализована в ядре и в больших количествах ассоциируется с ДНК как в интерфазных, так и метафазных ядрах. Ассоциация ДНК-топоизомеразы II с активно транскрибируемыми участками хроматина, указывает на ее возможную важную роль в регуляции экспрессии генов [2]. Кроме того, топоизомераза IIa необходима для встраивания доксорубина и этопозиды в двухцепочечную молекулу ДНК и индукции стабильных разрывов цепочки ДНК [3].

Цель исследования — оценить уровень экспрессии топоизомеразы Пa у пациенток с раком молочной железы.

Материалы и методы: Биоптаты опухоли от 24 пациентов, исследованные иммуногистохимическим методом на экспрессию топоизомеразы Пa и Ki-67 в Институте медицинских клеточных технологий. Реакции на топоизомеразу Пa и Ki-67 проводились в автостейнере «ДАКО» с использованием моноклональных мышиных антител. Предварительно гистологические срезы обрабатывались в барокамере «Paskal DAKO Cytomation» при давлении 22Р и температуре 127 С. Результаты исследования визуализировались на световом микроскопе фирмы «Zeiss» с помощью программы «Axio Vision».

Результаты исследования и их обсуждение

Все 24 образца были исследованы на экспрессию Ki-67 и топоизомеразы Пa. В том случае, если экспрессия Ki-67 была равна, либо ниже экспрессии топоизомеразы П, уровень экспрессии топоизомеразы признавалась нормальной. Если экспрессия топоизомеразы превышала экспрессию Ki-67, уровень ее экспрессии признавался повышенным. Результаты приведены в таблице 1.

В нашем исследовании повышенный уровень топоизомеразы Пa обнаружен в 2 случаях из 24 (8,3%). С одной стороны, гиперэкспрессия топоизомеразы Пa связана с лучшим связыванием антрациклинов с ДНК и, как следствие, с лучшим ответом на терапию. По данным Zhu Li, при гиперэкспрессии топоизомеразы Пa наблюдалось 87,5% полных и частичных ремиссий и 12,5% отсутствия ответа на терапию, а при цитогенетическом варианте, отрицательном на топоизомеразу лишь 33,8% полных и частичных ремиссий 66,2% отсутствия ответа на терапию [4]. С другой стороны, гиперэкспрессия топоизомеразы Пa в долгосрочной перспективе является неблагоприятным фактором (см. рис. 1).

Peter Fritz и др. провели долгосрочное исследование выживаемости больных РМЖ с различным цитогенетическим статусом. В группе без экспрессии топоизомеразы Пa медиана выживаемости не достигнута, пятилетняя выживаемость 84,4 %. Для Топоизомеразы Пa-положительных пациенток 104 месяца и пятилетняя выживаемость 63,7% [5]. Прогностическое влияние экспрессии топоизомеразы Пa зависело от стадии: тогда как пациенты на четвертой стадии имели

одинаково неблагоприятный исход вне зависимости от уровня экспрессии топоизомеразы, выживаемость пациентов на 2 и 3 стадиях значительно понижалась при повышенной экспрессии топоизомеразы Па. На первой стадии разница в выживаемости была статистически незначительна [5].

Таблица 1

Уровень экспрессии Ki-67	Уровень экспрессии топоизомеразы Па	Вывод
25	5	Норма
40	40	Норма
10	5	Норма
70	70	Норма
10	20	Гиперэкспрессия
80	60	Норма
5	10	Гиперэкспрессия
10	0	Норма
10	10	Норма
5	5	Норма
5	0	Норма
20	10	Норма
15	15	Норма
5	0	Норма
30	30	Норма
70	50	Норма
10	2	Норма
10	10	Норма
80	80	Норма
20	20	Норма
40	40	Норма
30	30	Норма
40	30	Норма
5	5	Норма

Jarvinen при изучении 230 случаев РМЖ обнаружил, что экспрессия топоизомеразы Па ассоциировалась с высокой пролиферативной активностью опухоли с низким содержанием гормональных рецепторов, анеуплоидией и гиперэкспрессией Her2/neu [6].

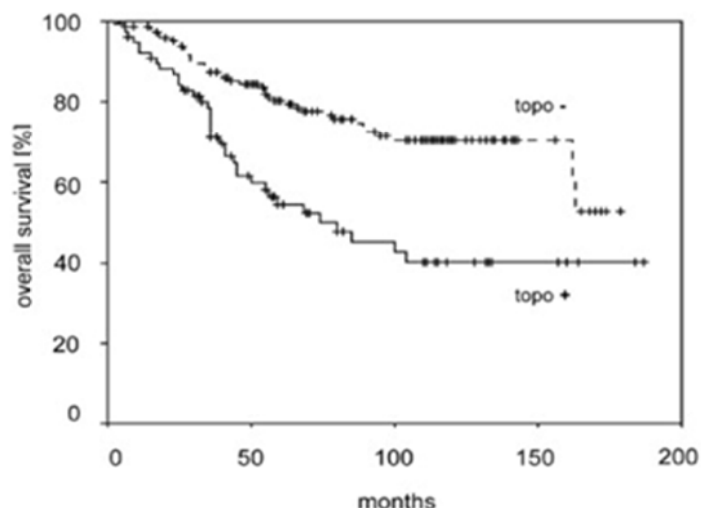


Рис. 1. Гиперэкспрессия топоизомеразы IIα в долгосрочной перспективе.

Выводы: В ходе исследования было выяснено, что определение топоизомеразы IIα у больных РМЖ безусловно способствует более полному пониманию картины болезни каждого отдельного пациента. Так, гиперэкспрессия топоизомеразы IIα обуславливает лучший ответ опухоли на проводимую терапию, но связана с неблагоприятным прогнозом в долгосрочной перспективе.

Литература

1. железзы на основе молекулярных маркеров: успехи журнал 2008 г. с.50
2. <http://medbiol.ru/medbiol/genexp/00067696.html> ДНК-топоизомераза II (ДНК-Гираза)
3. Gaumann A., D. S. Tews, T. Mentzel, P. K. Petrow, E. Mayer, M. Otto, C. J. Kirkpatrick, J. Kriegsmann Expression of drug resistance related proteins in sarcomas of the pulmonary artery and poorly differentiated leiomyosarcomas of other origin Virchows Archive (2003) 442:529–537 DOI 10.1007/s00428-003-0815-
4. ZHU Li, LI Ya-fen, CHEN Wei-guo, HE Jian-rong, PENG Chen-hong, ZHU Zheng-gang and LI Hong-wei HER2 and topoisomerase IIα: possible predictors of response to neoadjuvant chemotherapy for breast cancer patients Chinese Medical Journal 2008; 121(20)
5. Peter Fritz, Cristina M Cabrera, Jürgen Dippon, Andreas Gerteis, Wolfgang Simon, Walter E Aulitzky and Heiko van der Kuip c-erbB2 and topoisomerase IIα protein expression independently predict poor survival in primary human breast cancer: a retrospective study Breast Cancer Research 2005, 7:p. 374-R384
6. Jarvinen TA, Kononen J, Pelto-Huikko M et al. Expression of topoisomerase IIα is associated with rapid cell proliferation, aneuploidy, and c-erbB2 overexpression in breast cancer. Am J Pathol 1996; 148 (6) p. 2073–82.

7. Coon JS, Marcus E, Gupta-Burt S et al. Amplification and overexpression of topoisomerase II_β predict response to anthracycline-based therapy in locally advanced breast cancer. Clin Cancer Res 2002; 8 p. 1061–7.
-

УДК 611.08

© Румянцев Е.Е., Атаев И.А. Кулик Н.А., 2012.

**УЧАСТИЕ ЭНДОТЕЛИОЦИТОВ СОСУДОВ
МИКРОЦИРКУЛЯТОРНОГО РУСЛА МИОКАРДА В
ФИБРОПЛАСТИЧЕСКОМ ПРОЦЕССЕ ПРИ
АДРЕНЕРГИЧЕСКОМ ВАРИАНТЕ ОСТРОГО СТРЕССА**

Румянцев Е.Е., Атаев И.А. Кулик Н.А.

*Новгородский государственный университет имени Ярослава Мудрого
(Великий Новгород, Россия)*

Румянцев Е.Е., Атаев И.А. Кулик Н.А. Участие эндотелиоцитов сосудов микроциркуляторного русла миокарда в фибропластическом процессе при адренергическом варианте острого стресса // Вестник молодых ученых Республики Башкортостан. – 2012, № 4. – С. 99-104.

Резюме. Эндотелиоциты, благодаря эндотелиально-мезенхимальной трансформации играют важную роль в фибропластических процессах и ремоделировании органов. В нашей работе мы исследовали влияние острого адренергического стресса на экспрессию цитокинов (FGF-2 и TGF-β1) и коллагена I в миокарде крыс линии Вистар после однократного интраперитонеального введения адреналина. Экспрессирующие клетки выявлялись иммуногистохимическим методом. Наши результаты показали, что экспрессия цитокинов и коллагена I эндотелиоцитами значительно повышается в первые часы после начала стресса и постепенно снижается в направлении контрольной точки 24 часа, однако экспрессия FGF-2 (в левом и правом желудочке) и коллагена (в левом желудочке) продолжается и через месяц после введения адреналина. Что позволяет предположить продолжение фибропластического процесса и через месяц после начала острого адренергического стресса.

Ключевые слова: миокард, фиброз, эндотелий, цитокины, коллаген, эндотелиально-мезенхимальная трансформация.

Rumyantsev Y.Y., Ataev I.A. Kulik N.A. Involvement of the myocardial capillary endotheliocytes in fibrogenesis following acute adrenergic stress // Bulletin of Young Scientists of the Republic of Bashkortostan. - 2012, № 4. – P. 99-104.

Abstract. Endotheliocytes via epithelial-mesenchymal transformation play an important role in organ remodeling during fibrogenesis. We analyzed the effects of adrenergic stress on cytokine (FGF-2 and TGF-β1) and collagen I expression in myocardial capillary endotheliocytes in Wistar rats following single intraperitoneal adrenaline injection. Expression was measured by immunohistochemistry staining. Our results show that expression of profibrotic cytokines and collagen I markedly increases two

hours after the initiation of acute adrenergic stress and slowly decreases towards 24 hours mark, however with remaining expression of FGF-2 (left and right ventricle) and collagen I (left ventricle) on 1 month mark. Which suggests remaining fibrogenesis even after one month following initiation of adrenergic stress.

Key words: myocardium, fibrosis, endothelium, cytokines, collagen, endothelial-mesenchymal transition.

Введение: Эндотелиоциты кровеносных сосудов миокарда играют значительную роль в развитии кардиофиброза. Эндотелиоциты вырабатывают факторы роста фибробластов [1,2,3]. Экспрессия эндотелиоцитами фактора роста FGF-2 влияет на активацию фибробластов, вырабатывающих TGF- β 1, который является одним из основных регуляторов кардиофиброза.

Известно, что одним из самых радикальных изменений эндотелиоцитов является эндотелиально-мезинхимальная трансформация при патологических процессах, в результате которой эндотелиоциты дополняют пул фибробластов миокарда [4,5,6]. Безусловно, представляет интерес участие эндотелиоцитов в развитии фибротического процесса при остром стрессе.

Цель исследования: изучить роль эндотелия сосудов миокарда в фибропластическом процессе при адренергическом варианте острого стресса.

Материал и методы: Эксперимент проводился на крысах самцах линии Вистар, сопоставимых по возрасту и массе, в соответствии с Европейской конвенцией о защите животных, используемых в эксперименте (Директива 86/609/ЕЕС).

Острый эксперимент проводился на 20 крысах. Адренергический стресс (АС) моделировался однократным интраперитонеальным введением адреналина из расчета 50 мкг/кг (доза адреналина подбиралась эмпирически, и главным условием было отсутствие при данной дозе некроза кардиомиоцитов). Через 2 часа, 6 часов, 24 часа и через один месяц после однократного введения адреналина под эфирным наркозом проводилась декапитация и забор материала на исследование. В качестве контроля исследованы 10 крыс соответствующего возраста и массы, не подвергавшиеся медикаментозным и стрессовым воздействиям.

Иммуногистохимические исследования проводились с использованием автоматической установки для

иммуногистохимического и иммуноцитологического окрашивания препаратов Autostainer 360 (Thermo Shandon, Великобритания). Использовались мышинные моноклональные антитела к TGF- β 1 (TB21) в разведении 1/100, кроличьи поликлональные антитела к FGF-2(147) в разведении 1/400 производства Santa Cruz Biotechnology, Inc., США, антитела к коллагену I типа, а также полимерная иммуногистохимическая система визуализации EnVision (DAKO, США) в соответствии с рекомендациями производителей реагентов. Учет результатов иммуногистохимической реакции проводился с использованием светооптического бинокулярного микроскопа AxioscopeA1 (Carl Zeiss, Германия), TGF- β 1, FGF-2 и коллаген I – позитивные клетки имели отчетливое коричневое окрашивание. В 9 полях зрения миокарда левого желудочка (ЛЖ) и правого желудочка (ПЖ) каждой крысы в проводимом эксперименте рассчитывался индекс экспрессии (ИЭ) - количество TGF- β 1 и FGF-2 позитивных клеток в 1 мм² миокарда. Также определялся индекс активности (ИА) эндотелиоцитов, который рассчитывался как % эндотелиоцитов, экспрессирующих факторы роста фибробластов от общего количества клеток, экспрессирующих фактор роста фибробластов (%).

Результаты исследования: В процессе анализа полученных данных были выявлены эндотелиоциты, экспрессирующие факторы роста фибробластов TGF- β 1(рис. 1) и FGF-2. Помимо макрофагов, фибробластов, в фибротическом процессе участвуют эндотелиоциты, экспрессирующие как факторы роста фибробластов, так и коллаген I типа (рис. 2).

При АС доля эндотелиоцитов, экспрессирующих TGF- β 1 в ЛЖ в контрольной точке 2 часа составляла 20%, тогда как в ПЖ — 6% ($\chi^2=11,681$, $p=0,001$) (рис. 3). Выработка FGF-2 в период 2-6-24 часа была примерно одинакова и не превышала 7% от всех клеток, экспрессирующих фактор роста FGF-2 (рис. 4).

Через 24 часа после введения адреналина эндотелиоцитов, экспрессирующих TGF- β 1, в ЛЖ также было значительно больше, и доля их составила 24%, тогда как в ПЖ таких эндотелиоцитов с сильной и средней экспрессией выявлено не было.

Анализ полученных данных показал, что при остром адренергическом стрессе отмечается наибольшее количество

эндотелиоцитов, экспрессирующих фактор роста TGF- β 1. Максимальное количество эндотелиоцитов, экспрессирующих TGF- β 1 отмечено через 24 часа в ЛЖ — 24% (рис. 3).

Активность эндотелиоцитов, экспрессирующих FGF-2, через месяц после острого АС как в ПЖ, так и в ЛЖ оставалась на уровне контрольной точки 2 часа, не более 7% (рис. 4).

Таким образом, при адренергическом остром стрессе наблюдались отдаленные последствия: через месяц после однократного введения препарата часть эндотелиоцитов продолжает вырабатывать FGF-2, поддерживая фибропластические процессы в миокарде.

Интересно отметить, что через месяц после введения адреналина индекс активности эндотелиоцитов, экспрессирующих TGF- β 1 в обоих желудочках был равен 0, то есть, через месяц наблюдения экспрессирующих TGF- β 1 эндотелиоцитов вообще не наблюдалось.

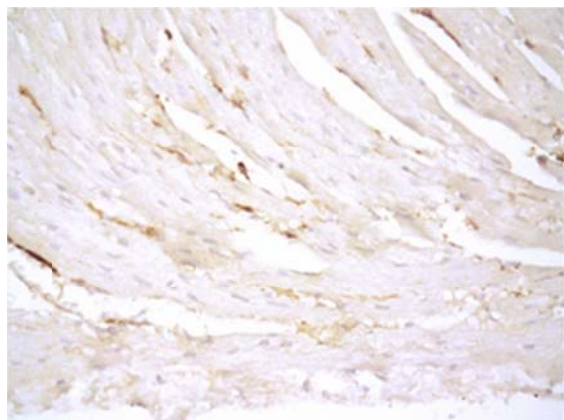


Рис. 1. Миокард правого желудочка через 6 часов после однократного введения адреналина. ИГХ реакция, ув.х400, FGF-2 окрашен маркером (DAB) в коричневый цвет. Эндотелиоциты с экспрессией FGF-2 разной степени выраженности (сильной и средней).

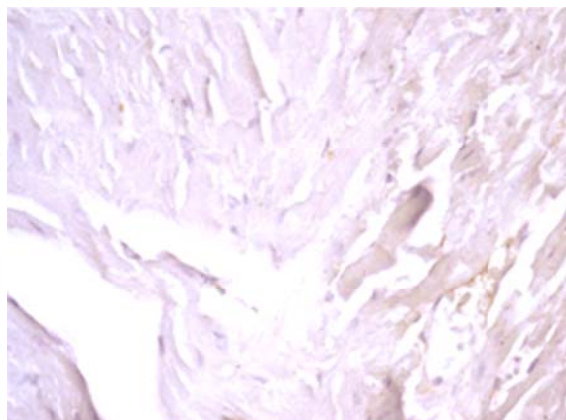


Рис. 2. Миокард правого желудочка через 2 часа после однократного введения адреналина. ИГХ реакция, ув.х400, коллаген I окрашен маркером (DAB) в коричневый цвет. Эндотелиоцит с экспрессией коллагена I.

Если учесть, что TGF- β 1, по данным других исследователей [8], стимулирует выработку FGF-2, а также непосредственно участвует в эндотелиально-мезенхимальной трансформации [1,2,6], то можно предположить, что острый стресс запускает профибротические

процессы в миокарде, которые продолжают и через месяц после однократного введения препарата.

Результаты исследования показали, что в период адренергического стресса появляются эндотелиоциты, экспрессирующие коллаген I типа (рис. 2).

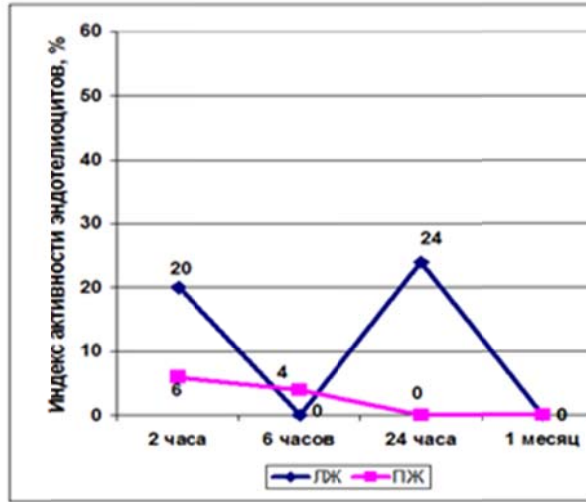


Рис. 3. Индекс активности эндотелиоцитов по TGF-β1 в левом и правом желудочке.

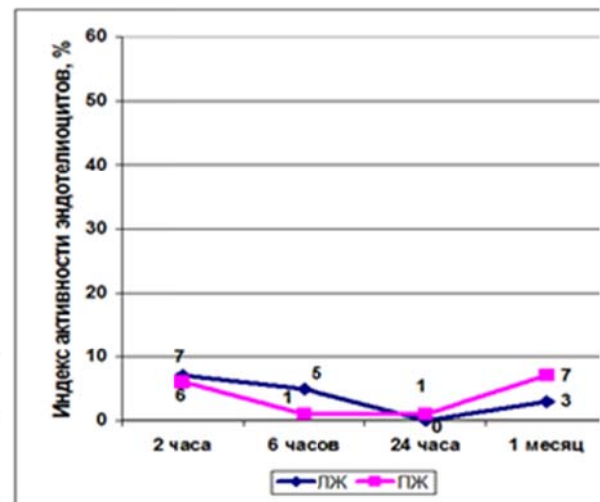


Рис. 4. Индекс активности эндотелиоцитов по FGF-2 в левом и правом желудочке.

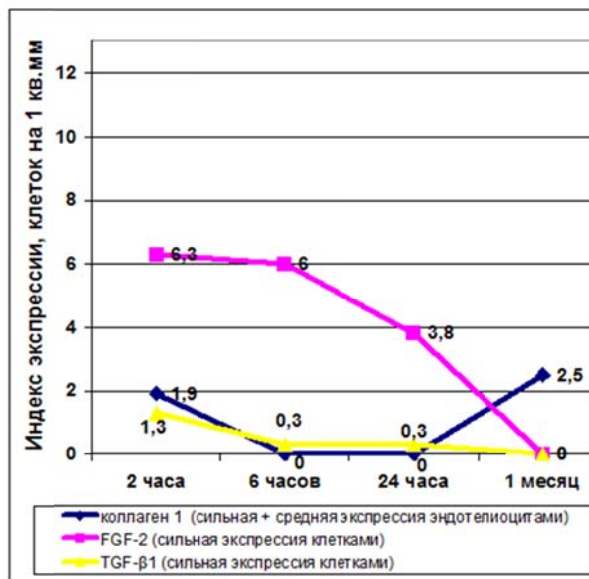


Рис. 5. Индекс экспрессии коллагена I эндотелиоцитами (сильная и средняя) и FGF-2, TGF-β1 (сильная) клетками в левом желудочке.

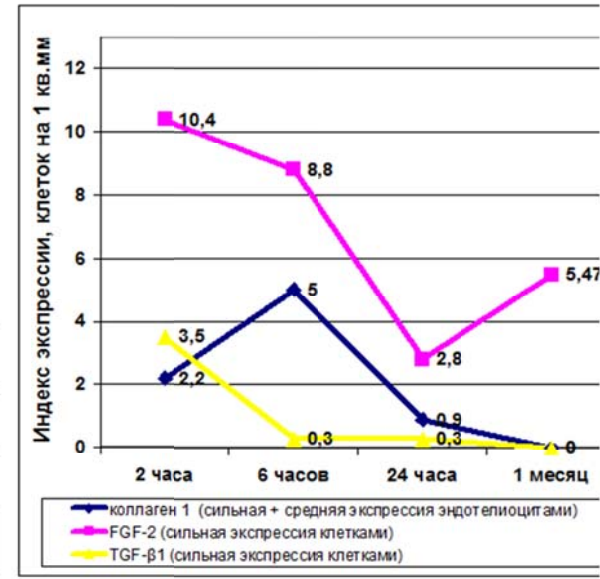


Рис. 6. Индекс экспрессии коллагена I эндотелиоцитами (сильная и средняя) и FGF-2, TGF-β1 (сильная) клетками в правом желудочке.

Максимум ИЭ коллагена I приходился на контрольную точку 2 часа после введения препаратов в левом желудочке, и в контрольной точке 6 часов - в правом желудочке.

Можно предположить, что механизм эндотелиально-мезенхимальной трансформации и, как следствие, выработка коллагена эндотелиоцитами, запускается в первые часы острого стресса.

ИЭ коллагена I эндотелиоцитами сводится практически до минимума через 24 часа и равен 0 через 1 месяц после введения адреналина (рис. 5,6). Через месяц после острого адренегического стресса 2,5 кл./мм² эндотелиоцитов в ЛЖ продолжали вырабатывать коллаген I типа, что позволяет говорить о продолжающемся фибропластическом процессе в миокарде. В ПЖ таких клеток не было найдено, однако в ЛЖ и ПЖ продолжалась экспрессия факторов роста.

Литература

1. Anna Biernacka, Nikolaos G Frangogiannis. Aging and Cardiac Fibrosis // *Aging and Disease*. 2011 Vol. 2, Number 2; 158-173.
2. Yasuhiro Yoshimatsu, Tetsuro Watabe. Roles of TGF- β Signals in Endothelial-Mesenchymal Transition during Cardiac Fibrosis // *International Journal of Inflammation* 2011 Vol. 10. 1-8.
3. Hajime Mihira, Hiroshi I. Suzuki, Yuichi Akatsu, Yasuhiro Yoshimatsu, Takashi Igarashi, Kohei Miyazono and Tetsuro Watabe. TGF- β -induced mesenchymal transition of MS-1 endothelial cells requires Smad-dependent cooperative activation of Rho signals and MRTF-A // *J. Biochem.* 2012;151(2):145–156.
4. Damian Medici, Scott Potenta and Raghu Kalluri. Transforming growth factor- β 2 promotes Snail-mediated endothelial–mesenchymal transition through convergence of Smad-dependent and Smad-independent signalling // *Biochem. J.* (2011) 438, 515–520.
5. Ghosh AK, Nagpal V, Covington JW, Michaels MA, Vaughan DE. Molecular basis of cardiac endothelial-to-mesenchymal transition (EndMT): differential expression of microRNAs during EndMT // *Cell Signal*. 2012 May;24(5) 1031-1036.
6. Piera-Velazquez S, Li Z, Jimenez SA. Role of endothelial-mesenchymal transition (EndoMT) in the pathogenesis of fibrotic disorders // *Am J Pathol*. 2011 Sep;179(3) 1074-1080.
7. Kay EP, Lee MS, Seong GJ, Lee YG. TGF- β stimulates cell proliferation via an autocrine production of FGF-2 in corneal stromal fibroblasts // *Curr Eye Res*. 1998 Mar;17(3):286-293.

Научный руководитель: проф. Рубанова М.П.

УДК 611.343:616-001.28/.29
© Шишкина В.В., 2012.

**МОРФОЭНЗИМАТИЧЕСКИЕ ОСОБЕННОСТИ СОСТОЯНИЯ
ТОЩЕЙ КИШКИ В УСЛОВИЯХ ОТДАЛЕННЫХ
ПОСТРАДИАЦИОННЫХ ПОСЛЕДСТВИЙ γ -ОБЛУЧЕНИЯ
МАЛЫХ ДОЗ
Шишкина В.В.**

*Воронежская государственная медицинская академия им Н.Н. Бурденко
(Воронеж, Россия)*

Шишкина В.В. Морфоэнзиматические особенности состояния тощей кишки в условиях отдаленных пострadiационных последствий γ -облучения малых доз // Вестник молодых ученых Республики Башкортостан. – 2012, № 4. – С. 105-109.

Резюме. Избранные критерии оценки состояния тощей кишки в пострadiационном периоде показали вариабельность их чувствительности.

Ключевые слова: слизистая оболочка тощей кишки, γ -облучение, лимфоциты.

Shishkina V.V. Morphoenzymatic feature of the condition in a small intestine of the post-radiating consequences γ - radiations of low doses // Bulletin of Young Scientists of the Republic of Bashkortostan. - 2012, № 4. – P. 105-109.

Abstract. The selected assessment criteria of the small intestine in radiation period showed variability in their sensitivity.

Key words: jejunal mucosa , γ -irradiation, cells.

Введение. Множество экспериментальных исследований свидетельствуют о неблагоприятных отдаленных биоэффектах ионизирующей радиации малых доз, которые могут проявляться различными изменениями и снижением компенсаторных резервов организма в отдаленные сроки. Учитывая что, кишечный эпителий является обновляющейся клеточной популяцией, он может служить в качестве теста.

Материалы и методы. Экспериментальная модель представлена белыми половозрелыми беспородными крысами-самцами с начальным возрастом 4 месяца в количестве 162. Животные испытывали общее однократное и фракционированное (пятикратное) γ -облучение со спектром 1,2 МэВ на установке «Хизотрон» (^{60}Co). При фракционированном облучении суммарная доза была распределена в течение пяти суток. Мощность дозы составила 50 сГр/ч. в диапазоне доз 10;20;50 и 100 сГр с пострadiационным периодом наблюдения 365 и 545

суток. При оценке радиационной опасности отдаленных последствий была рассчитана эквивалентная доза для тощей кишки, измеряемая в зивертах (Зв). В соответствии с планом эксперимента было сформировано 18 групп животных, в том числе возрастной контроль. Эвтаназию экспериментальных и контрольных животных осуществляли путем декапитации в один и тот же промежуток времени, натошак. Для исследования были извлечены фрагменты проксимального участка тощей кишки, размером 1,3 -1,5 см. Часть фрагментов замораживали с формированием блоков и заливкой в Kilik, чтобы при изготовлении криостатных срезов на одном предметном стекле был контрольный и экспериментальный материал. На срезах толщиной 10 мкм проводили гистохимические реакции, определяющие функциональность эпителиального пласта по степени активности мембранного и внутриклеточного пищеварения. Щелочную фосфатазу (ЩФ) определяли в щеточной каемке столбчатых энтероцитов средней и верхней трети ворсинок, в криптах она отсутствует. Кислую фосфатазу (КФ) - в эпителии ворсинок и крипт супрануклеарной зоны по светооптической плотности их распределения. При окраске толуидиновым синим в собственном слое слизистой оболочки подсчитывали общее число тучных клеток (ОЧТК) ($\times 1000$), вблизи базальной мембраны эпителия, и тучных клеток, мигрировавших в эпителиальный пласт (МТК), участвующие в регуляции тканевого гомеостаза. Лимфоциты подсчитывали при окраске по Романовскому-Гимза в модификации Лилли. Используя окраску основной коричневый с докраской гематоксилином по Шубичу М.Г., подсчитывали морфофункциональные типы тучных клеток (ТК) (Воронцова З.А., 2009). Был проведен анализ блуждающих клеток собственной пластинки слизистой оболочки. Проникшие в эпителиальный пласт мигранты способны вступать в контакт с эпителиоцитами, опосредованно поддерживая функциональность пласта и регуляцию процессов обновления (Бабаева А.Г., 2009). Качественную и количественную характеристику проводили с микропрепаратов каждой крысы с использованием программы Image J на установке OPTICA Serie DM-15&20, снабженной цифровой видеофотокамерой. Для оценки морфофункционального состояния слизистой оболочки тощей кишки учитывались следующие критерии: светооптическая плотность

распределения ЩФ и КФ в столбчатых энтероцитах ворсинок, митотический индекс эпителиоцитов крипт, клеточные популяции бокаловидных и тучных клеток, а также лимфоциты эпителиального пласта и стромы ворсинок. Морфолого-статистический анализ проведен с помощью пакетов программ, SSPS 13, StatGraphics Centurion с использованием параметрических критериев. С использованием дисперсионного анализа выявлена вариабельность реагирования морфологических и гистоэнзиматических показателей слизистой оболочки тощей кишки и степень их чувствительности.

Собственные данные. Результаты исследования показали, что светооптическая плотность ферментов ЩФ и КФ столбчатых энтероцитов снижалась с отдаленностью сроков наблюдения и увеличением дозы γ -облучения независимо от кратности ее применения, исключение составила КФ столбчатых энтероцитов, светооптическая плотность которой возрастала после однократного γ -облучения в дозе 0,2 Зв спустя сутки. Таким образом, можно констатировать стойкий пролонгированный эффект столбчатых энтероцитов независимо от параметров γ -облучения и отдаленности сроков наблюдения. Митотический индекс спустя сутки после однократного γ -облучения показал прямую зависимость от дозы, а в последующие сроки эффект был разнонаправленным. После фракционированного γ -облучения митотический индекс изменялся спустя сутки с возрастанием его при минимальных дозах и снижением при максимальной. В отдаленные сроки митотический индекс изменялся разнонаправленно. Видимо, митотическая гетерогенность эпителия крипт была вызвана дополнительно воздействующими факторами на уровне организма в хронодинамике эксперимента. Динамика бокаловидных клеток характеризовалась гетерогенностью изменений с дозо-временной зависимостью. Исключение представляла реакция заполненных секретом БК спустя сутки, где определялась четкая прямая зависимость возрастания их числа с увеличением дозы. И после фракционированной экспозиции необходимо отметить явление гормезиса спустя сутки с преимущественным возрастанием заполненных секретом бокаловидных клеток после воздействия γ -излучения в минимальных дозах 0,1; 0,2 и 0,5 Зв, и их снижением при максимальной дозе – 1 Зв. Снижение общего числа бокаловидных клеток и заполненных секретом способствовало

снижению защитных реакций и несостоятельности пристеночного гомеостаза. Тучные клетки субэпителиального слоя спустя 365 суток изменяли активность возрастанием дегрануляции независимо от дозы, а спустя 545 суток к ним присоединились вакуолизированные ТК, количественно подчеркивая чувствительность к дозе γ -облучения 0,1 Зв, спустя 365 суток к дозе 0,2 Зв, а доза 0,5 Зв вызывала возрастание неактивных ТК. В хронодинамике эксперимента после фракционированного γ -облучения перераспределение морфофункциональных типов ТК не имело определенной закономерности по срокам наблюдения и диапазона доз. Необходимо отметить отдаленный радиопротективный характер реакции ТК после γ -облучения в дозе 0,5 Зв спустя 545 суток повышением дегрануляции с высвобождением гепарина. Таким образом, тучные клетки избирательно реагировали на воздействие γ -излучения в диапазоне параметров малых доз, с проявлением радиопротективного характера, направленного на поддержание гомеостаза слизистой оболочки тощей кишки изменением их общего количества и перераспределением морфофункциональных типов, ингибируя или стимулируя интенсивность высвобождения биологически активных веществ. Спустя 365 суток после однократного применения в диапазоне малых доз γ -облучения наблюдалось повышение миграции лимфоцитов в эпителиальный пласт на фоне возрастания их числа в строме ($p < 0,05$). Необходимо отметить появление М-клеток в эпителии при дозе 0,1 Зв и скопление лимфоцитов в виде бляшек в слизистой и подслизистой оболочках. Видимо их наличие характеризуется активным трансцеллюлярным транспортом антигенов из просвета кишки к лимфоидной ткани. При фракционированном γ -облучении в дозе 0,5 и 1 Зв наблюдалось синхронное повышение лимфоцитов в пласте и строме, однако при дозе 1 Зв их содержание преобладало в пласте ($p < 0,05$). Через 545 суток миграционная активность лимфоцитов заметно активизировалась независимо от дозы γ -облучения и кратности ее использования. Эпителиальный пласт и строма были плотно инфильтрированы, причем число лимфоцитов преобладало в пласте. При фракционированном облучении эпителий был меньше инфильтрирован, но возрастающая динамика изменений имела прямую зависимость от дозы. Таким образом, реакция лимфоидной ткани ассоциированной с тощей кишкой

информировала о неблагоприятии гомеостаза снижением ферментативной активности эпителия, индуцируя защитные механизмы повышенной миграцией лимфоцитов в хронодинамике отдаленных последствий после однократного γ -облучения в диапазоне малых доз. Необходимо отметить особенности пролонгированных изменений слизистой оболочки тощей кишки в зависимости от предполагаемого реабилитационного периода наблюдения, определяющих напряжение иммунного звена спустя 365 суток, особенно при дозе 0,1 Зв при однократном ее использовании, появлением М-клеток, констатирующих метапластический эффект.

Вывод: Вариабельность радиочувствительности по избранным критериям определила гиперчувствительность полностью столбчатых энтероцитов слизистой оболочки тощей кишки к однократному γ -облучению, КФ и ЩФ к фракционированному, а также лимфоцитов независимо от кратности применяемых доз, что является показателями первостепенной значимости состояния метаболических процессов в тощей кишке.

Литература

1. Дисбиоз кишечника. Руководство по диагностике и лечению. 2-е изд., испр. и доп./под ред. Е.И. Ткаченко, А.Н. Суворова. – С-Пб.: ИнформМед, 2009. – 276 с., ил.
2. Бабаева А.Г. Роль лимфоцитов в оперативном изменении программы развития тканей/ А.Г. Бабаева, Н.М. Геворкян, Е.А. Зотиков. – М.: Издательство РАМН, 2009. 108 с.
3. Профессиональный риск. Теория и практика расчета: монография/ под ред. А.Г, Хрупачева, А.А. Хадарцева. – Тула: изд-во ТулГУ, 2011. – 330 с.